Электив «Введение в в клиническую офтальмологию»

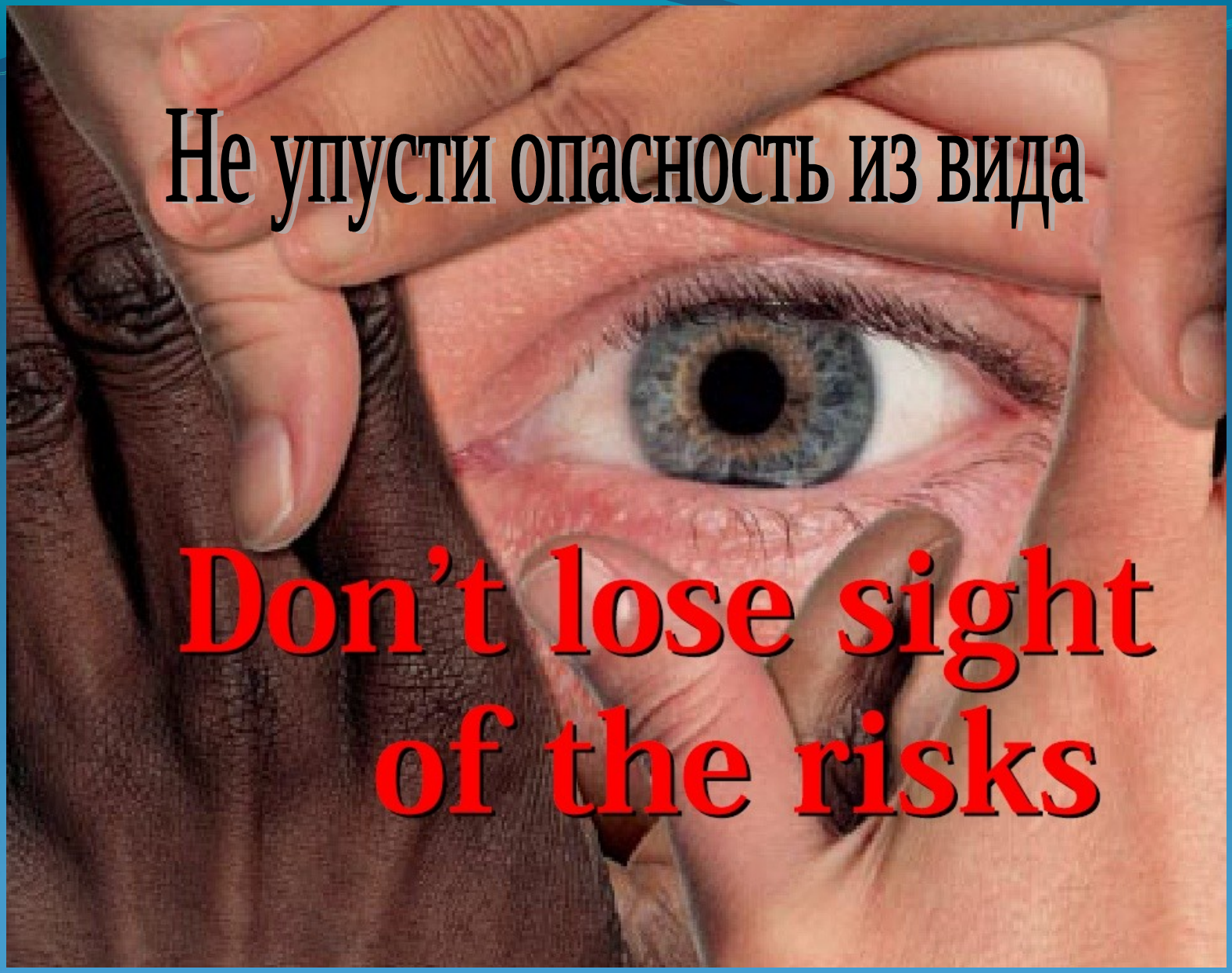
Не упусти опасность из вида
Don’t lose sight
of the risks

Почему необходимо выбрать цикл офтальмологии ?

- Подавляющее большинство соматических, инфекционных, опухолевых, нейроэндокринных, различных обменных и токсико – аллергических, наследственных заболеваний происходят с вовлечением органа зрения.
- Данные офтальмологического обследования позволяют судить о наличии латентных признаков некоторых заболеваний (ЗЧМТ ,тиреотоксикоз, гепатит, токсоплазмоз и др.), о тяжести процесса (артериальная гипертензия, атеросклероз, диабет и др.), об эффективности лечения, прогнозе.

- Офтальмологические данные могут помочь в установлении причин острой недостаточности мозгового кровообращения (нарушения в сонных или базиллярных артериях).
- Знание клинических признаков конъюнктивитов позволит предупредить развитие в любой клинике таких заболеваний, как трахома, гонобленнорея, дифтерия, эпидемический конъюнктивит Коха-Уикса, аденовирусного конъюнктивита и др.
- При сочетанных травмах знание особенностей анатомического строения органа зрения помогут в реабилитации пациентов ЛОР, стоматологического и нейрохирургического профиля.

Учитывая, что сахарный диабет - одно из самых распространенных эндокринных заболеваний (наследственный характер заболевания выявляется до 55% случаев), а также то, что из всех эндокринных расстройств диабет наиболее часто вызывает изменения со стороны органа зрения, приводящие к тяжелой ретинопатии и слепоте, изучение ранних глазных симптомов этого заболевания представляется актуальным не только для офтальмологов, но и врачей других специальностей (терапевтов, педиатров, врачей общей практики и др.)

Офтальмоскопия – метод исследования глазного дна

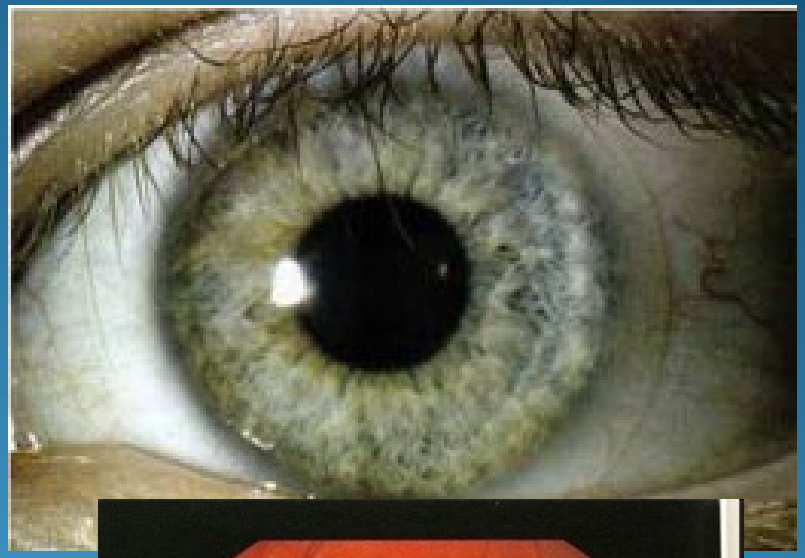

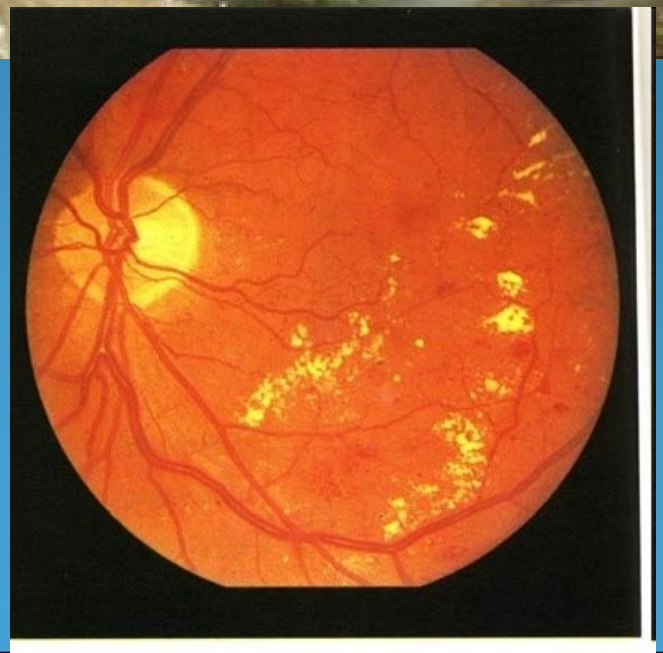

Офтальмоскопия - единственный метод осмотра сосудов головного мозга без трепанации черепа

Что видит врач при обследовании?

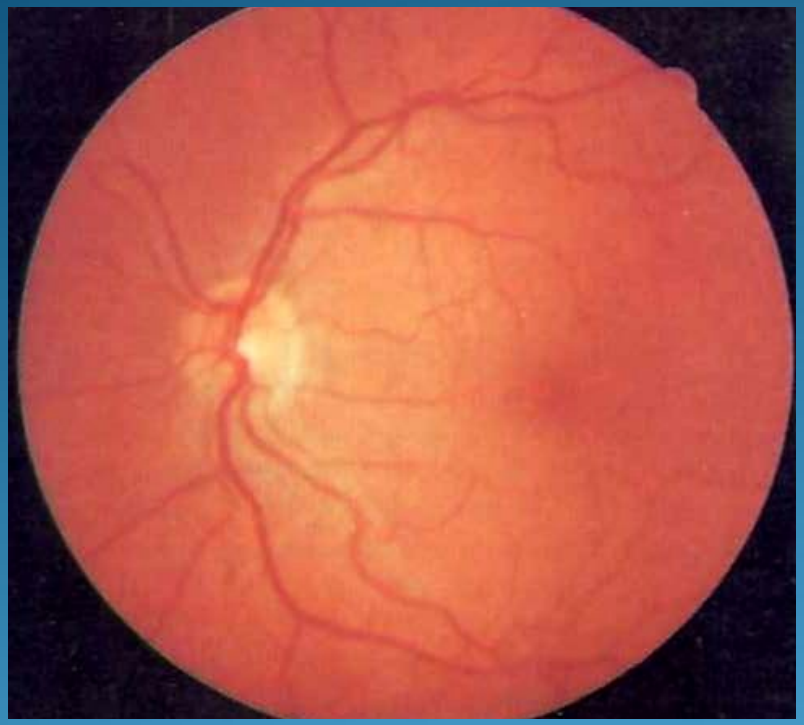

Нормальное глазное дно

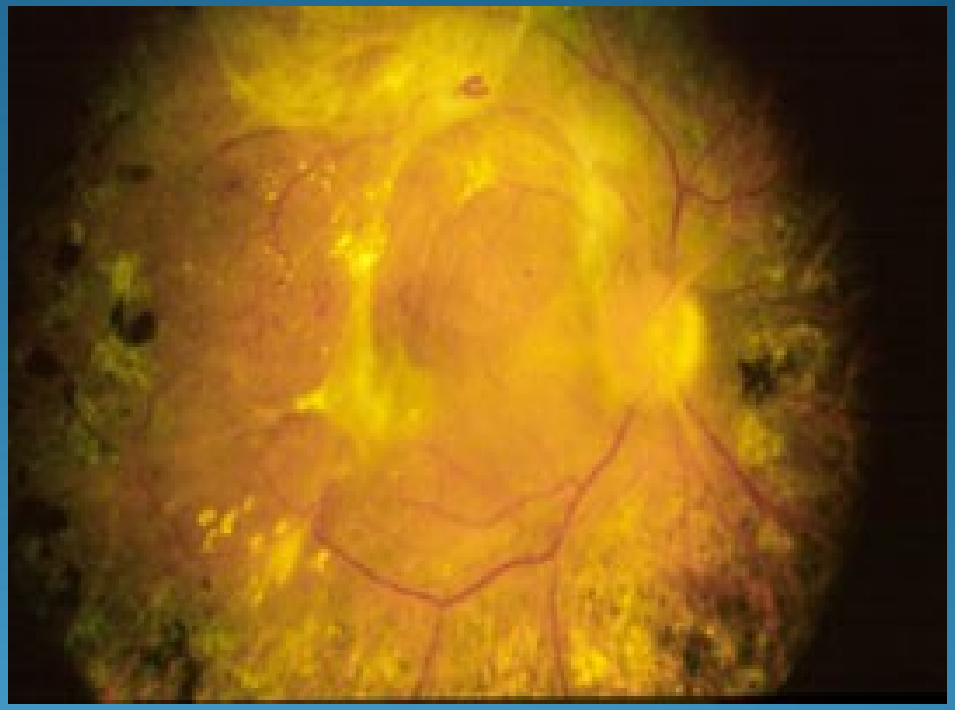

Последняя стадия диабетической ретинопатии

По результатам обследования глазного дна можно судить о состоянии микрососудистого русла в жизненно важных органах-мишенях и, соответственно, о степени сердечно-сосудистого риска.

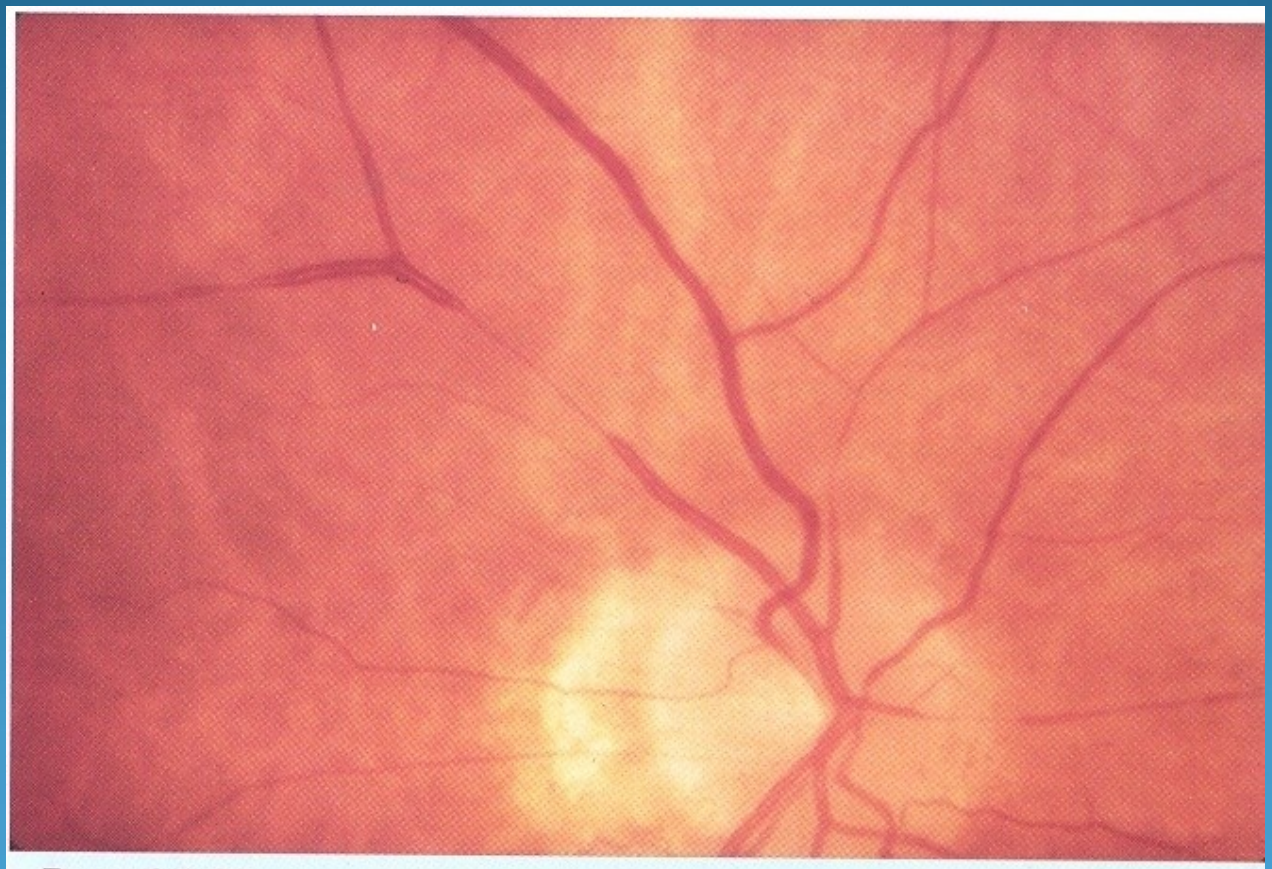

Рис. 14.81
Локальное сужение артерий при АГ

Знание этих изменений позволяет следить за динамикой основного заболевания и нередко служит контролем за эффективностью проводимой терапии. В связи с тем, что длительность жизни больных с сахарным диабетом увеличилась, поражения органов зрения стали встречаться чаще. Как причина слепоты, заболевания глаз, связанные с сахарным диабетом, составляют 10% среди всех возрастных групп и 20% среди людей старше 45 лет.

Нередко глазные симптомы при сахарном диабете дают возможность оценить общее состояние больного (например, резкая гипотония глаз при диабетической коме, временные зрительные расстройства при гипогликемической коме).

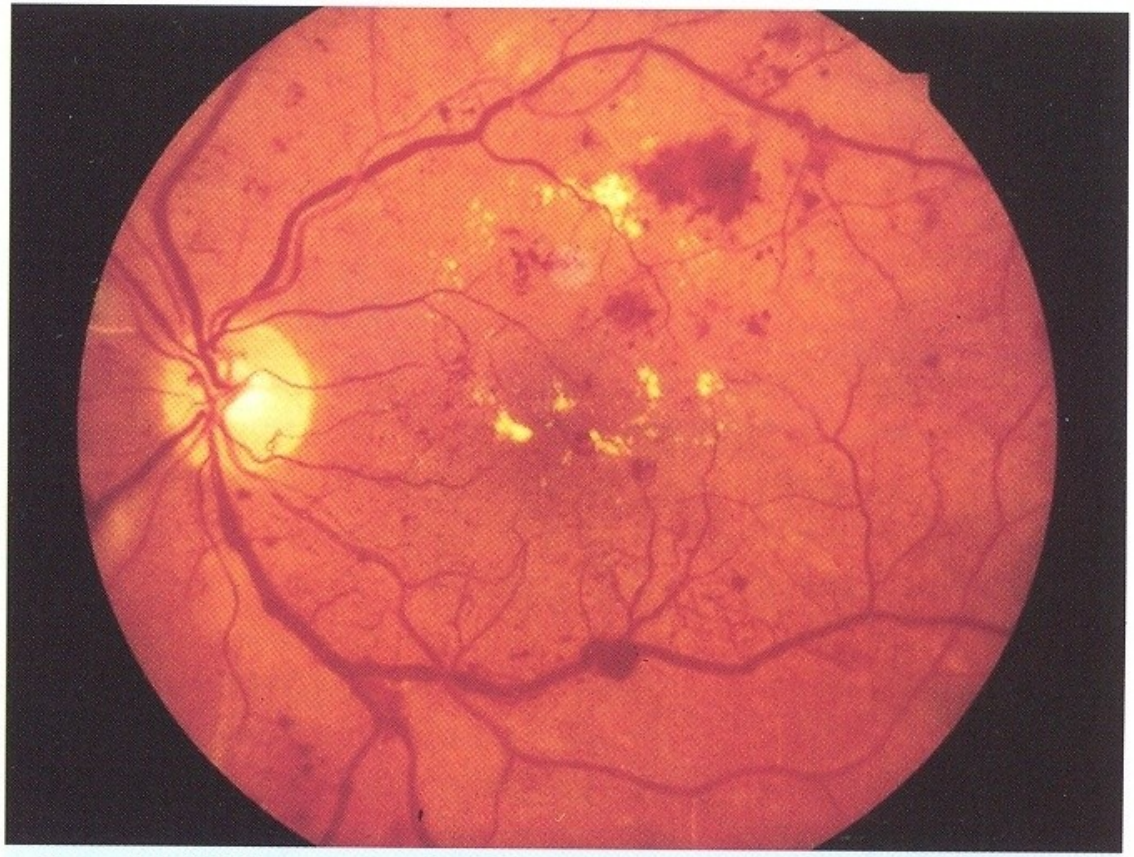

Рис. 14.22 Препролиферативная диабетическая ретинопатия. Вены расширены, в области нижневисочной аркады — «сосудистые петли» и интраретинальные микрососудистые нарушения, по ходу верхневисочной аркады — кровоизлияния и отложения твердого экссудата в макуле

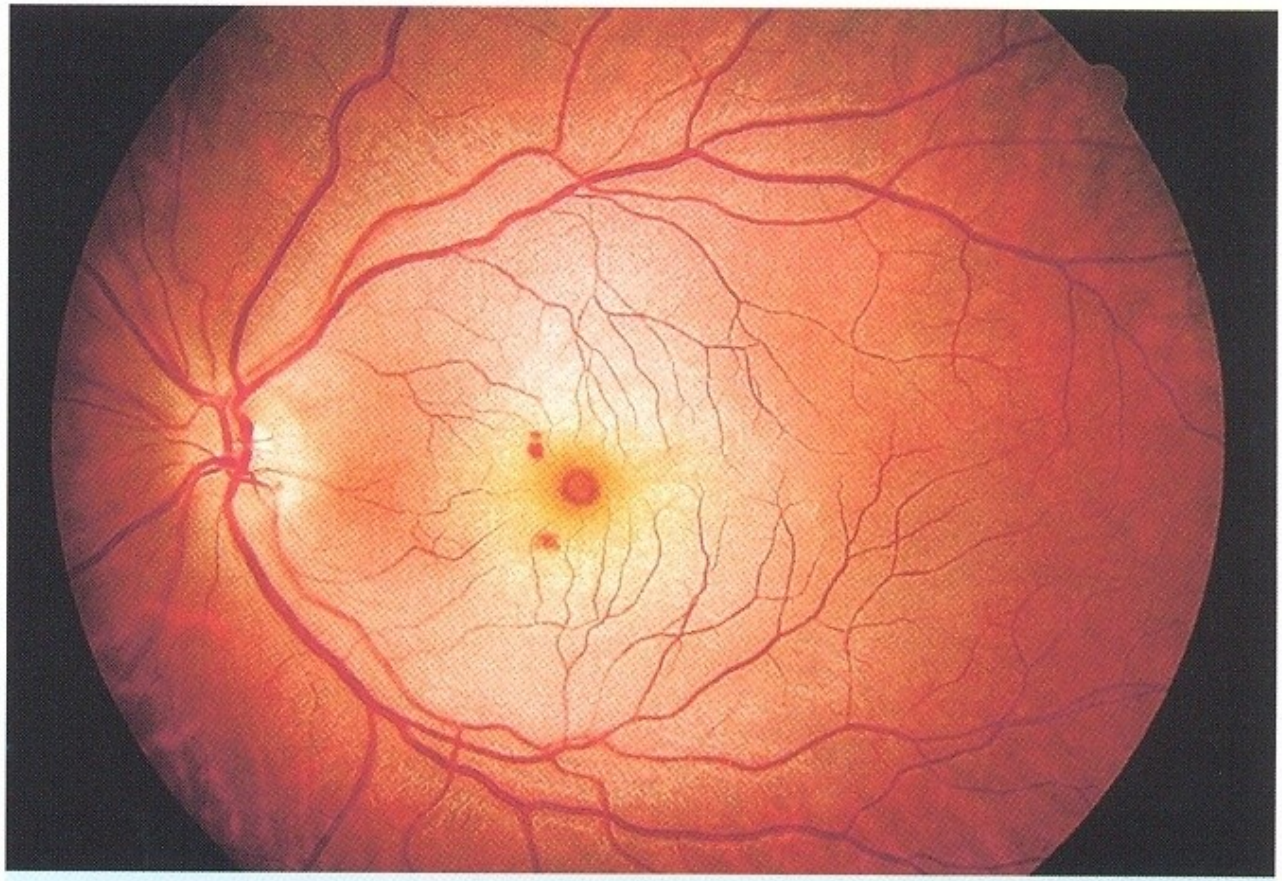

Рис. 14.73
Симптом «вишневой косточки» в фовеоле при острой окклюзии ЦАС (предоставлено C. Barry)

Глазные признаки гипертиреоза

глаза блестят (с-м Мёбиуса), редкое мигание (с–м Штельвага), отставание верхнего века от края радужки при взгляде вниз (с–м Грефе), полоска склеры между радужкой и нижним веком при взгляде вверх (с–м Кохера), пучеглазие (экзофтальм), широкая глазная щель (лагофтальм, с-м Дальримпля), асимметрия глазных щелей, гиперпигментация вокруг глаз (с-м Елинека), нарушение конвергенции глаз (невозможность свести их кончик носа), чувство песка в глазах, иногда двоение. Во время смеха глаза остаются широко открытыми (с-м Брама).

При взгляде вверх не наступает сморщивания лба (с-м Жоффруа). Отек верхних век (с-м Энрота). Отхождение глаза кнаружи при попытке фиксировать приближающийся к переносице объект (с-м Мёбиуса). Инъекция сосудов склеры («крест Стасинского»)

2005 6 29

Отечный экзофтальм

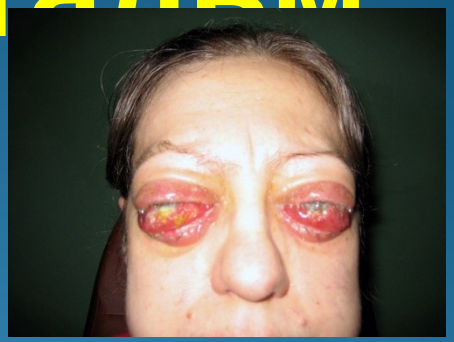

- Повышение ВГД
- Кератопатия (до язвы)
- Оптическая нейропатия

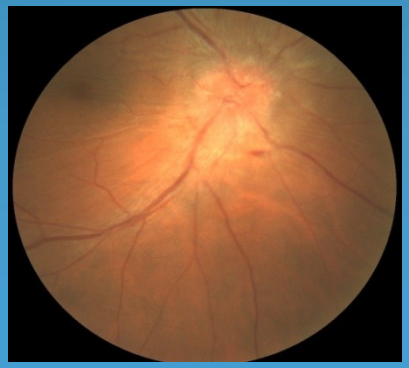

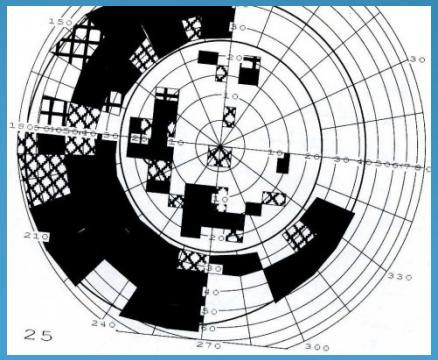

Злокачественная опухоль сетчатки - Ретинобластома

- ***Ретинобластома*** *– злокачественная опухоль глаза, развивающаяся преимущественно в детском возрасте из тканей эмбрионального происхождения. Пик заболевания приходится на 2 года. Почти все случаи заболевания выявляются до 5-летнего возраста. Распространенность ретинобластомы небольшая – примерно 1 случай на 20 000 новорожденных. На территории Европы заболевание встречается почти в 4 раза*

  реже, чем в Азии. ***На первом году жизни обнаруживают 22—23% ретинобластом, в возрасте до 3 лет — 70%, до 6 лет -97%, старше 6 лет — крайне не часто.***

Ретинобластома встречается только у детей

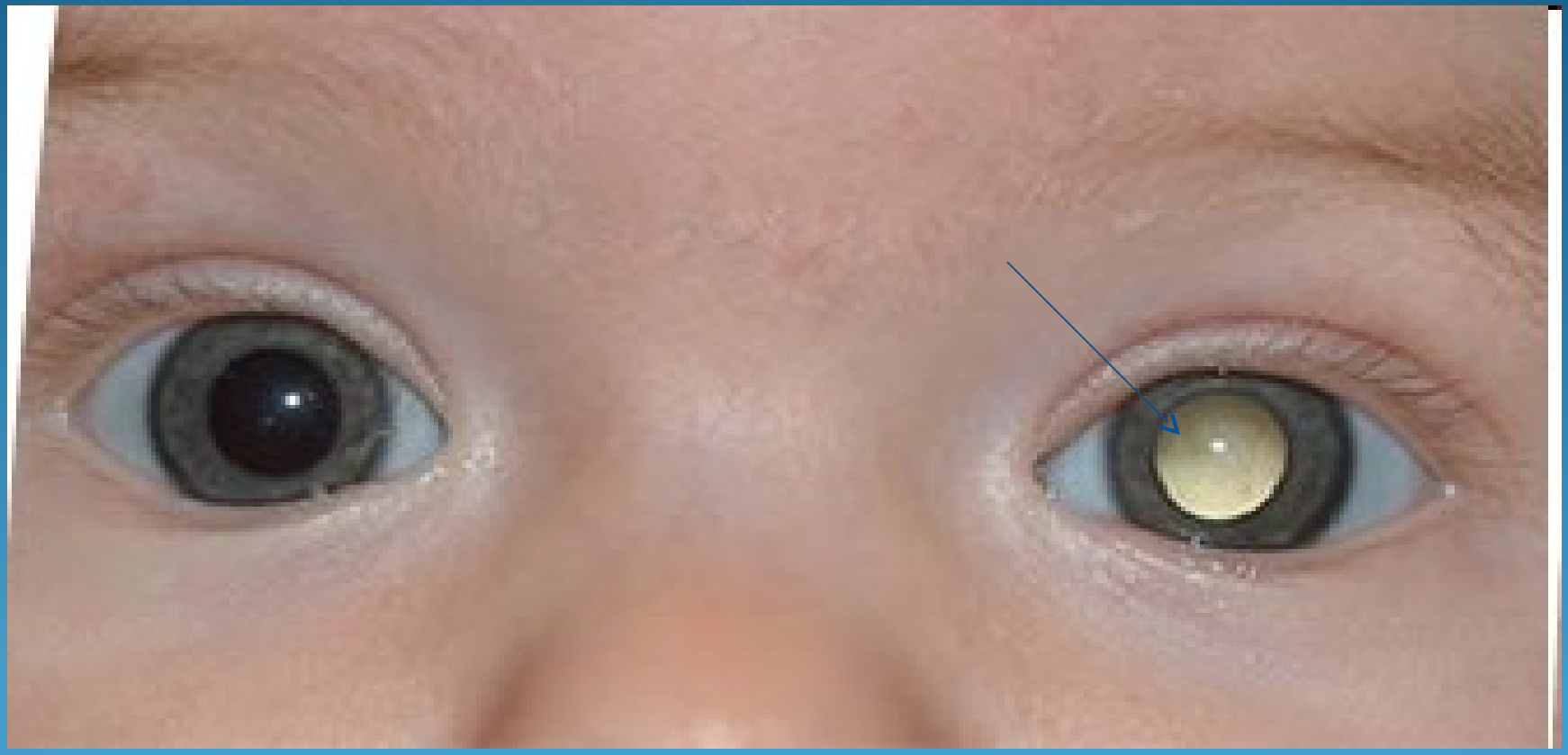

Left Eye

[redacted] 07/11/2007 S 1, Img 7 Unsp
Anterior

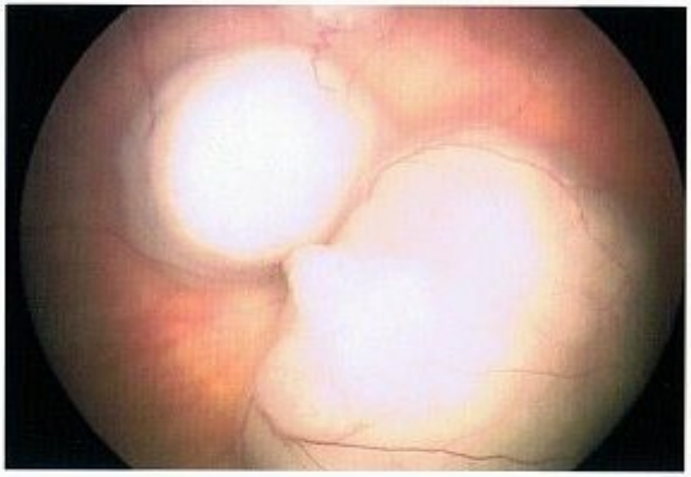

[redacted] 02/01/2008 S 3, Img 2 OS

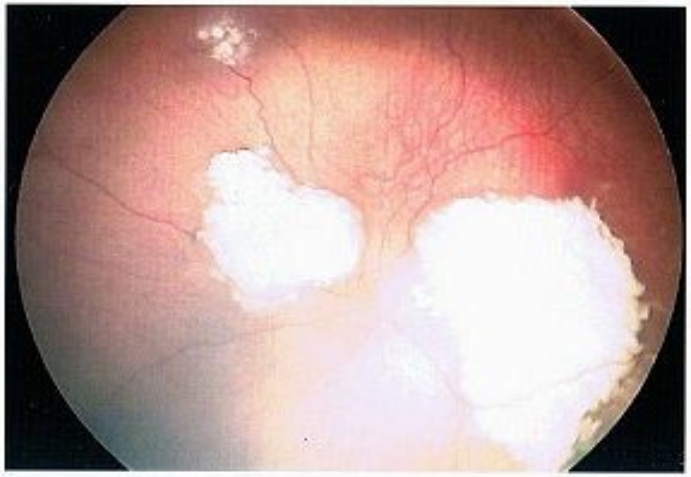

Right Eye

[redacted] 07/11/2007 S 1, Img 21 OD

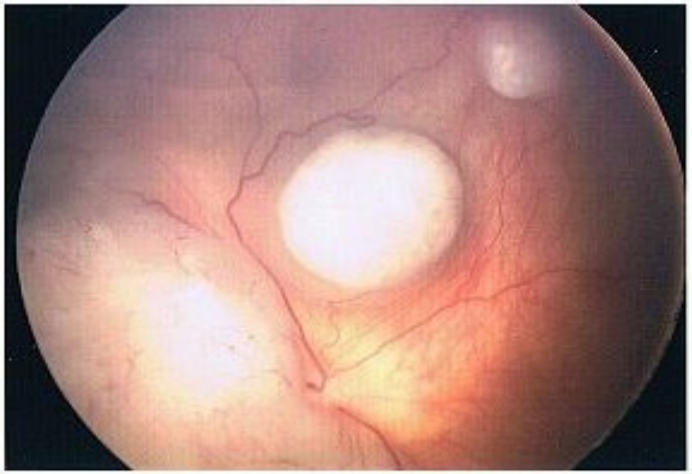

[redacted] 02/01/2008 S 2, Img 5 OD

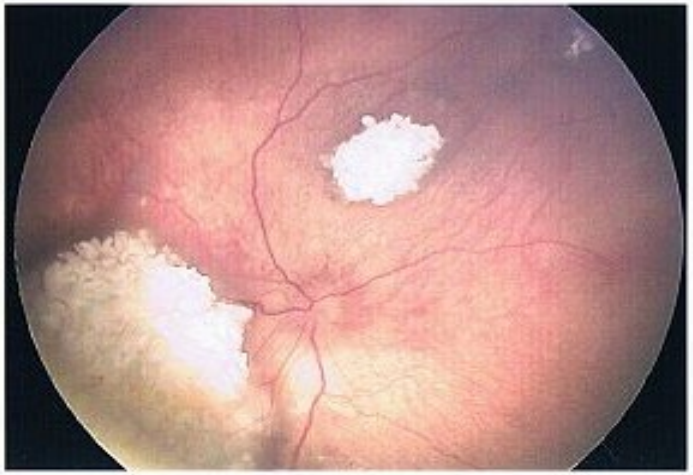

Меланома хориоидеи

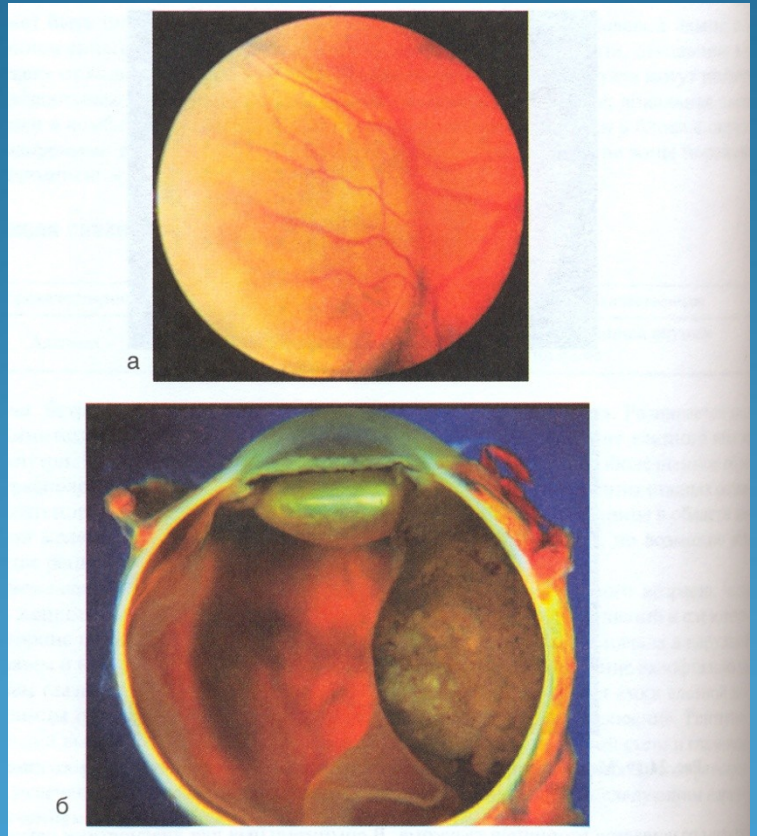

). Меланома хориоидеи — офтальмоскопическая картина (а) и макропрепарат из энуклеированного глаза (б).

Рис. 17.53 Передняя капиллярная гемангиома орбиты раннего возраста

Рис. 17.54
Увеличение гемангиомы у того же пациента через несколько месяцев

Рис. 17.79 Далеко зашедшая гранулоцитарная саркома (предоставлено P. Morse)

Ожог глаз и лица

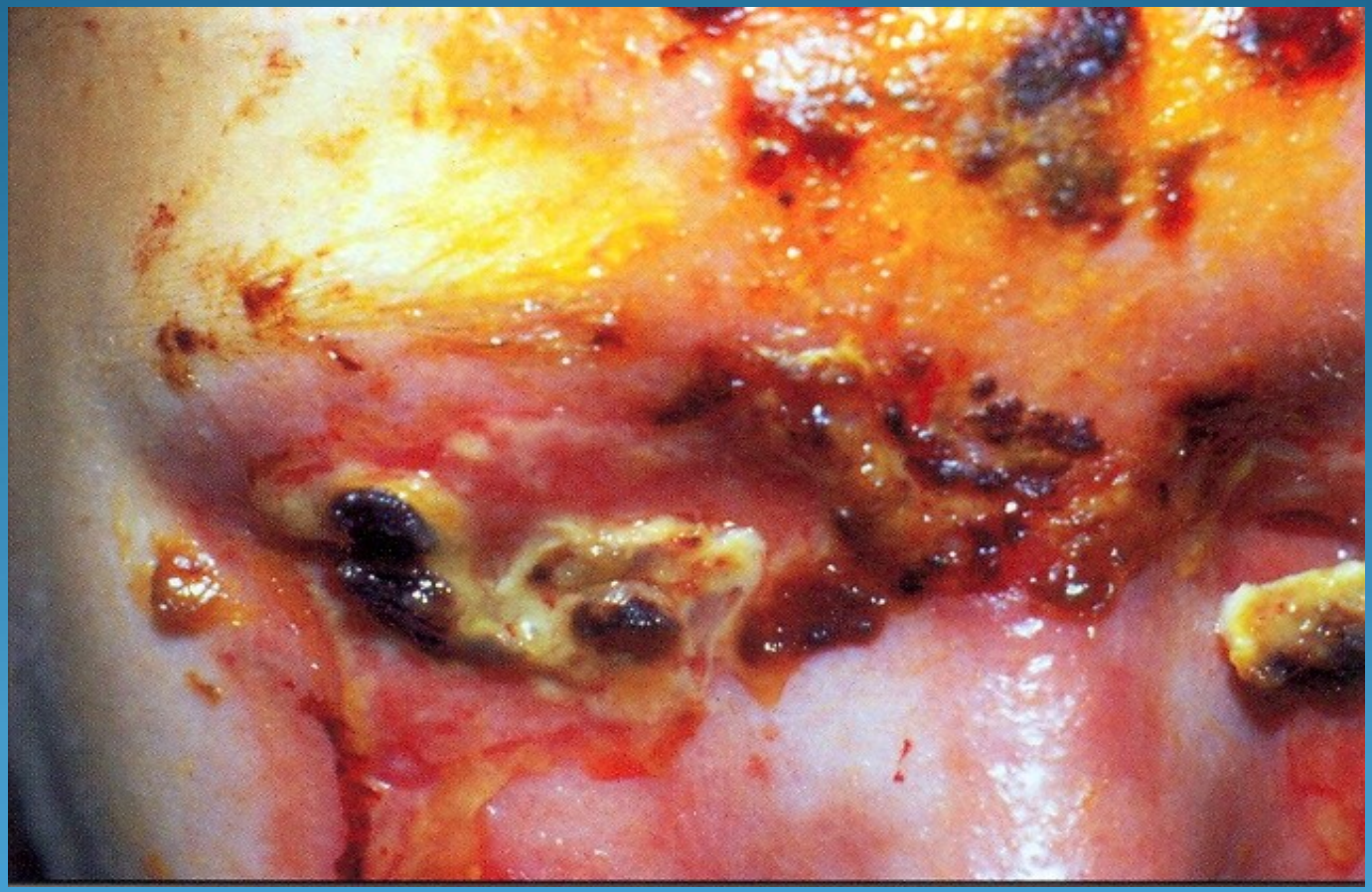

Последствия ожога - заращение век, слепота

Контузионный разрыв сетчатки и сосудистой оболочки

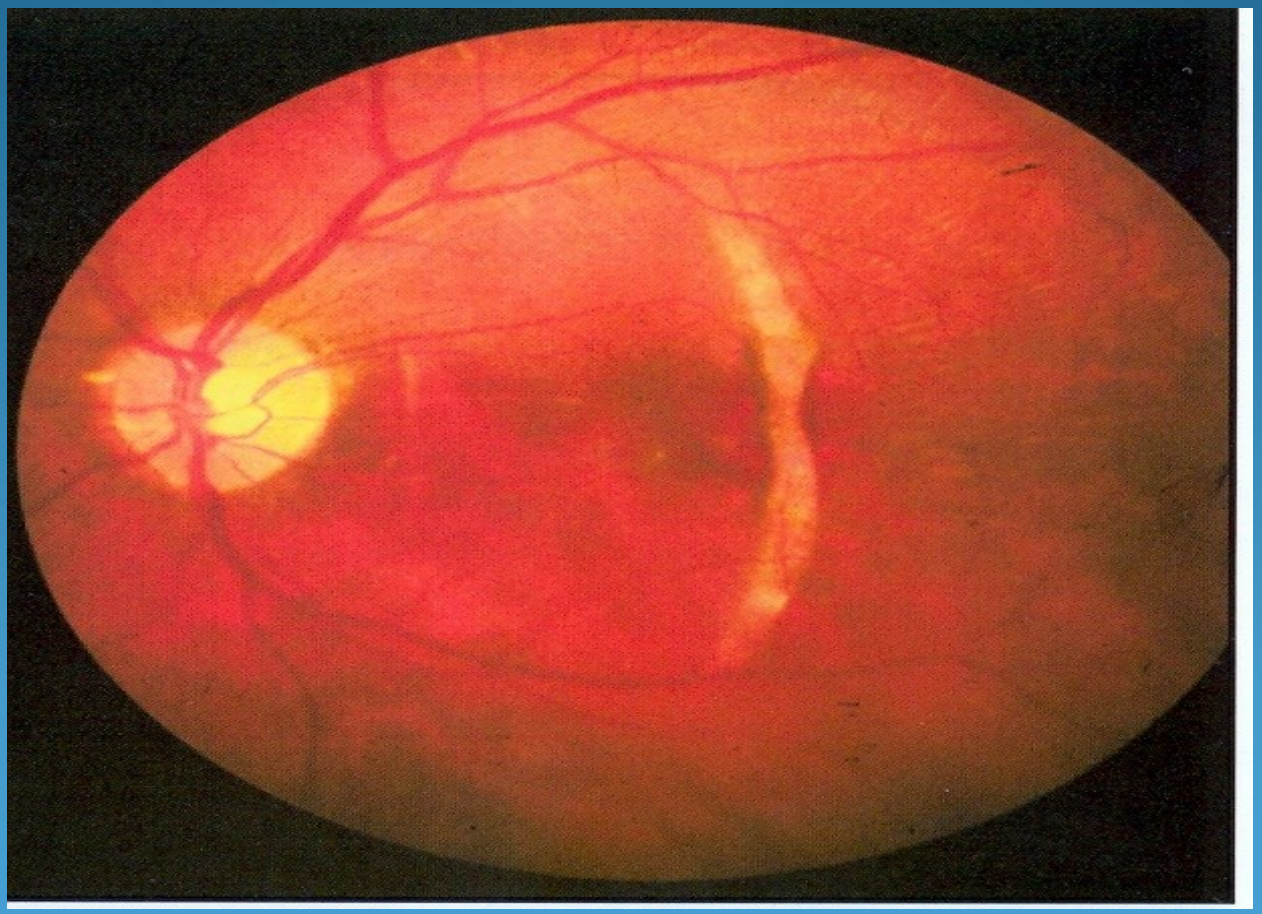

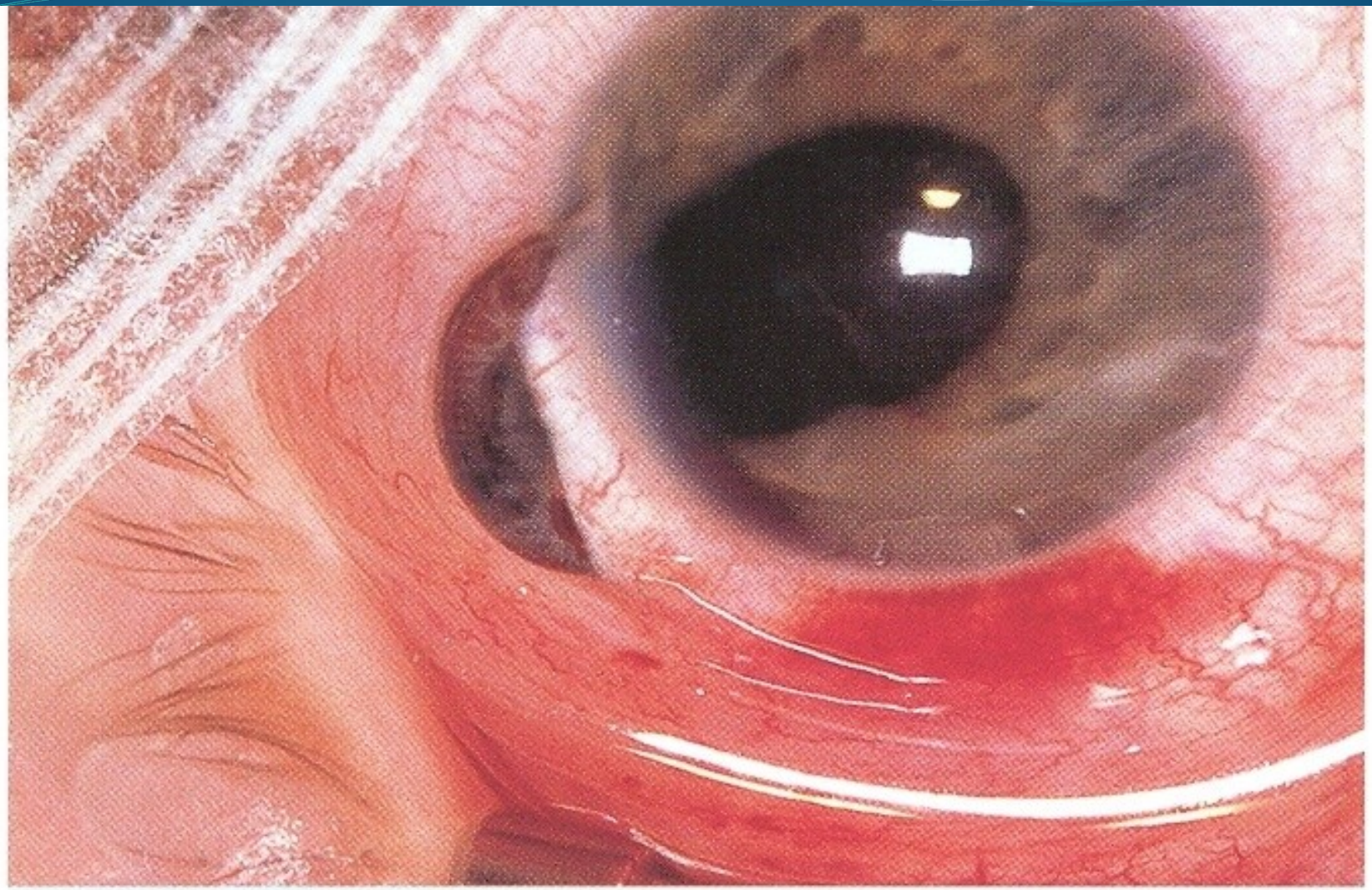

Рис. 19.54

Разрыв склеры с выпадением радужки и цилиарного тела (предоставлено Wilmer Institute)

Кафедра располагается на базе Казахского «ордена «Знак Почета» научно-исследовательского института глазных болезней.
Ул.Толе Би 95 а угол ул. Байтурсынова, 1 этаж

Штат кафедры

- Всего: 6 штатных сотрудников
- - профессора, дмн. –2;
- - доцент, кмн. - 1;
- - ассистенты, кмн –3.;

Коллектив кафедры

Опытные сотрудники кафедры проводят клинический прием и консультации

Студенты знакомятся с современными методами диагностики

и лечения, проводимых в КазНИИ ГБ

Благодарим за внимание !