С.Ж.АСФЕНДИЯРОВ АТЫНДАҒЫ
ҚАЗАҚ ҰЛТТЫҚ МЕДИЦИНА УНИВЕРСИТЕТІ

КАЗАХСКИЙ НАЦИОНАЛЬНЫЙ МЕДИЦИНСКИЙ
УНИВЕРСИТЕТ ИМЕНИ С.Д.АСФЕНДИЯРОВА

КАФЕДРА ИНТЕРНАТУРЫ И РЕЗИДЕНТУРЫ ПО ХИРУРГИИ

# «Эндовидеохирургические технологии в диагностике острых хирургических заболеваний органов брюшной полости»

**Выполнил:**

**доцент кафедры интернатуры и резидентуры по хирургии**
**Жуловчинов М.У.**

# ЭНДОСКОПИЯ

История развития эндоскопических методов обследования больных. Принципы и особенности организационной работы при выполнении эндоскопических вмешательств. Характеристика методов исследования: ЭФГДС, ЭРХПГ, интестино-, колоно-, холедохоскопия. Инстументы, аппаратура.

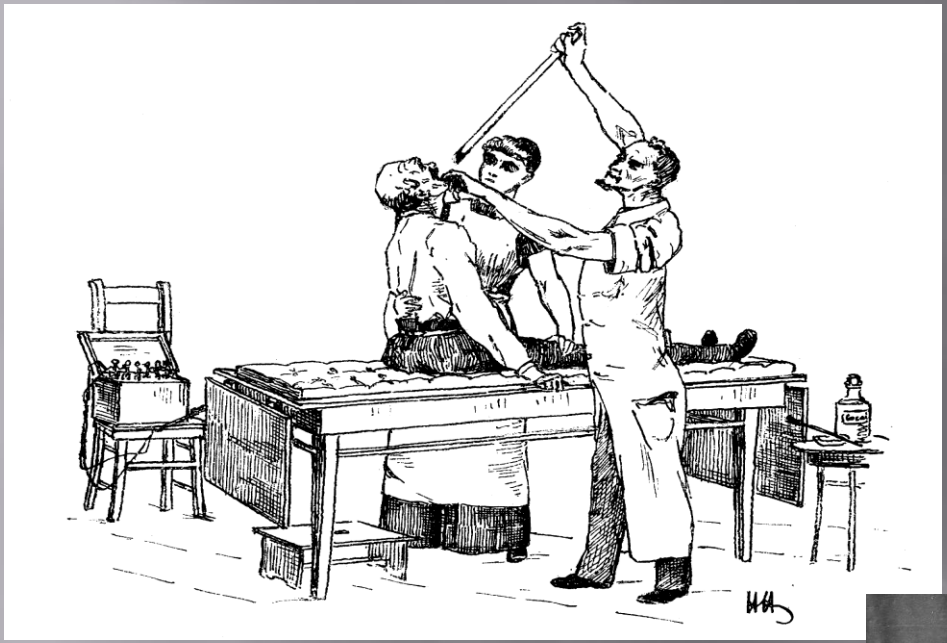

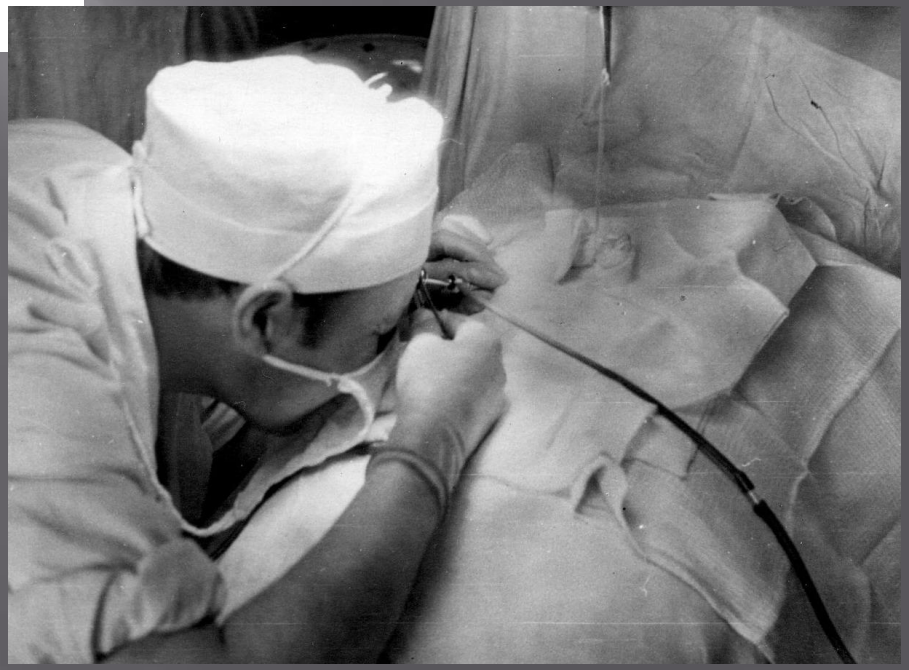

**Выделяют четыре основных периода развития эндоскопии:**

1. Ригидный 1795 - 1932
2. Полугибкий 1932 - 1958
3. Волоконно-оптический 1958 - 1981
4. Электронный 1981 - по настоящее время

# ПРИНЦИПЫ ЭНДОСКОПИИ

Преимущества эндохирургии по сравнению с традиционными операциями.

1. Малая травматичность, что проявляется в виде снижения послеоперационных болей, быстрого (1-2 сут) восстановления физиологических функций.
2. Короткий госпитальный период. Многие операции выполняют амбулаторно либо они требуют лишь 2-3 дневного нахождения в хирургическом стационаре.

# ПРИНЦИПЫ ЭНДОСКОПИИ

3. Снижение срока утраты трудоспособности в 2-5 раз.
4. Косметический эффект. Следы от 5-10 мм проколов не сравнимы с рубцами, оставшимися после традиционных "открытых" операций, что особенно важно косметически.
5. Экономическая эффективность. Хотя стоимость операции выше, лечение оказывается более рентабельным за счет экономии медикаментов, уменьшения длительности госпитального периода и сроков реабилитации пациента.

# ОСНОВНЫЕ ВИДЫ ЭНДОСКОПИЧЕСКОГО ИССЛЕДОВАНИЯ

**Ларингоскопия** -- это метод непосредственного осмотра глотки и входа в гортань и последующее выполнение манипуляций. Прямую ларингоскопию проводят с помощью ларингоскопа, непрямую -- посредством изогнутого зеркала или специального оптического ларингоскопа.

**Бронхоскопия** -- это исследование просвета и слизистой оболочки бронхов и трахеи с помощью бронхоскопа, который позволяет выполнить ряд диагностических и лечебных манипуляций.

# ОСНОВНЫЕ ВИДЫ ЭНДОСКОПИЧЕСКОГО ИССЛЕДОВАНИЯ

**Торакоскопия (плевроскопия)** представляет собой непосредственный осмотр полости плевры, а также выполнение хирургических манипуляций с использованием эндоскопического прибора -- торакоскопа.

**Медиастиноскопия** -- это визуальное и пальпаторное исследование органов средостения с биопсией лимфатических узлов. Это исследование осуществляется посредством оперативного доступа к средостению у основания шеи с последующим манипулированием медиастиноскопом. Хотя средостение не имеет естественной полости и его осмотр производится через созданный раневой канал, однако с развитием пульмонологии медиастиноскопия сформировалась в новый, самостоятельный диагностический метод, который относят к разделу эндоскопии. Медиастиноскопия используется в особо трудных случаях при распознавании медиастинальной кисты, опухоли перикарда, внутригрудного зоба, тимомы и др. Она облегчает решение вопроса об объеме хирургического вмешательства.

# ОСНОВНЫЕ ВИДЫ ЭНДОСКОПИЧЕСКОГО ИССЛЕДОВАНИЯ

**Эзофагоскопией** называется метод исследования слизистой оболочки и просвета пищевода с выполнением диагностических и лечебных манипуляций под контролем оптико-механического прибора -- эзофагоскопа. Эзофагоскопия дополняет рентгенологическое исследование пищевода. Она дает возможность уточнить характер и локализацию опухоли, форму рубцового сужения после ожога, наличие инородного тела, дивертикула пищевода и др. Под контролем эзофагоскопии проводится биопсия, извлечение инородных тел и бужирование рубцовых сужений пищевода.

Визуальное исследование полости желудка и различные диагностические и лечебные манипуляции, проводимые под контролем оптико-механического прибора -- гастроскопа, называют **гастроскопией.**

# ОСНОВНЫЕ ВИДЫ ЭНДОСКОПИЧЕСКОГО ИССЛЕДОВАНИЯ

**Гастроскопия** назначается при подозрении на новообразование желудка, злокачественное перерождение язвы или полипа, для уточнения диагноза язвенной болезни и др. В последние годы некоторые отечественные и зарубежные специалисты используют гастроскопию волоконным гастроскопом для распознавания и остановки острых гастродуо-денальных кровотечений, диатермокоагуляции полипов и др.

Визуальное изучение слизистой оболочки желудка и биопсия являются существенным дополнением к рентгенологическому и лабораторному методам исследования и способствуют улучшению диагностики заболеваний.

# ОСНОВНЫЕ ВИДЫ ЭНДОСКОПИЧЕСКОГО ИССЛЕДОВАНИЯ

**Дуоденоскопия** - это визуальное исследование полости двенадцатиперстной кишки с выполнением диагностических и лечебных манипуляций при помощи волоконного дуоденоскопа. Создание совершенных эндоскопических приборов позволило проводить осмотр двенадцатиперстной кишки на всем ее протяжении, исследовать большой сосочек каню-лированием, выполнять рентгеноконтрастную холангиопан-креатографию. Дуоденоскопия дает возможность уточнять диагноз, выполнять лечебные манипуляции в полости двенадцатиперстной кишки и осуществлять контроль за динамикой заболевания (заживлением язвы и др.). Дуоденоскопия показана при механической желтухе, подозрении на опухоль большого сосочка двенадцатиперстной кишки, стриктуре желчных протоков, при холецисто-панкреатите, трудно диагностируемых дуоденальных язвах, дискинезии двенадцатиперстной кишки и др.

# ОСНОВНЫЕ ВИДЫ ЭНДОСКОПИЧЕСКОГО ИССЛЕДОВАНИЯ

**Энтероскопия** - это исследование просвета и слизистой оболочки тощей и подвздошной кишки при помощи прибора с волоконной оптикой.

Эндоскопия кишок дополняет их рентгенологическое и лабораторное исследование и должна производиться по показаниям после полного обследования пищеварительного канала. Эндоскопия тонкой кишки показана при подозрении на новообразование, при кишечном кровотечении, причина которого не установлена, при подозрении на болезнь Крона и др. Энтероскопия позволяет сделать биопсию, а также снимок патологического очага.

# ОСНОВНЫЕ ВИДЫ ЭНДОСКОПИЧЕСКОГО ИССЛЕДОВАНИЯ

**Холедохоскопия** (или операционная холангиоскопия) -- это метод непосредственного осмотра просвета и слизистой оболочки общих желчного и печеночного протоков, а также выполнение хирургических манипуляций под контролем осветительно-оптического прибора -- холедохоскопа. Холедохоскопия показана при необходимости ревизии внепеченочных протоков, и прежде всего общего желчного протока, во время операции. Применяется при его расширении, наличии в нем мелких конкрементов, замазки, рубцово-стенотических изменений, препятствия в области большого сосочка двенадцатиперстной кишки, при подозрении на новообразование желчевыводящих путей и поджелудочной железы, при наличии желтухи неясной этиологии, желчных свищей и др.

Холедохоскопия дает возможность под контролем зрения удалять ущемившиеся в печеночно-поджелудочной ампуле камни, не прибегая к более расширенному трансдуоденальному оперативному вмешательству, брать биопсийный материал для экспресс-диагностики опухолей и др.

# ОСНОВНЫЕ ВИДЫ ЭНДОСКОПИЧЕСКОГО ИССЛЕДОВАНИЯ

**Холедохоскопия**

# ОСНОВНЫЕ ВИДЫ ЭНДОСКОПИЧЕСКОГО ИССЛЕДОВАНИЯ

Осмотр органов брюшной полости и диагностические манипуляции с помощью эндоскопического прибора -- лапароскопа называют **лапароскопией (паритонеоскопией)**. **Лапароскопия** показана в особо трудных случаях, когда с помощью физических, рентгенологических и лабораторных методов исследования не удается провести дифференциальный диагноз некоторых заболеваний: паренхиматозной желтухи с механической, цирроза печени с новообразованием, ракового поражения сальника и брюшины с туберкулезным перитонитом, различных опухолей органов брюшной полости с паразитарными заболеваниями, опухолями матки и придатков и др. Метод представляет ценность для ранней диагностики повреждений полых и паренхиматозных органов. Под контролем лапароскопа можно осуществить биопсию и пункцию печени, спленопортографию и др.

# Основные виды эндоскопического исследования

**Колоноскопия** - это эндоскопический метод исследования полости и слизистой оболочки толстой кишки при помощи колоноскопа. В течение длительного времени распознавание заболеваний толстой кишки проводилось в основном рентгенологически. С помощью жесткого ректороманоскопа осматривали лишь прямую кишку и дистальный отдел сигмовидной. Колоноскопия дополняет данные рентгенологического и лабораторного исследования. Показана при повторных кишечных кровотечениях, не связанных с заболеванием прямой кишки, при подозрении на опухоль толстой кишки, наличие в ней полипов, хронических язв, неспецифических воспалительных процессов.

# ОСНОВНЫЕ ВИДЫ ЭНДОСКОПИЧЕСКОГО ИССЛЕДОВАНИЯ

**Колоноскопия**

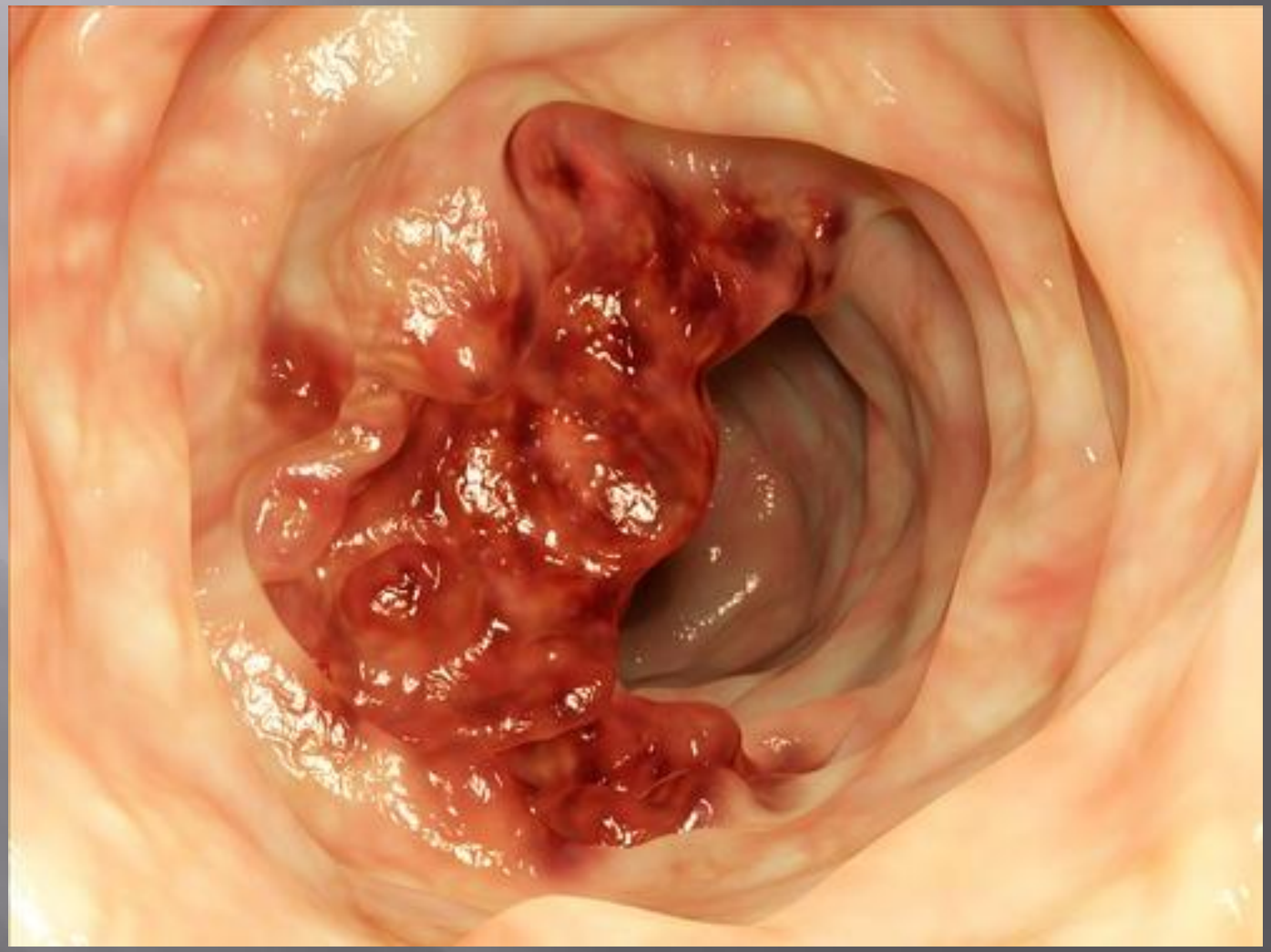

# ОСНОВНЫЕ ВИДЫ ЭНДОСКОПИЧЕСКОГО ИССЛЕДОВАНИЯ

**Цистоскопия** -- это метод непосредственного осмотра полости и слизистой оболочки мочевого пузыря осветительно-оптическим прибором -- цистоскопом. Исследование просвета мочеиспускательного канала осуществляется с помощью уретроскопа. Большая заслуга по внедрению метода инструментального исследования мочевых путей у нас в стране принадлежит С. П. Федорову. Цистоскопия показана при боли по ходу мочевых путей, дизурии и патологических изменениях в моче (гематурия, пиурия и др.). С помощью этого метода обнаруживаются конкременты, инородные тела, диагностируются опухоли, туберкулез мочевого пузыря, пороки развития. Можно определить проходимость верхних мочевых путей, исследовать экскреторную функцию почек (хромоцистоскопия), провести катетеризацию мочеточников для раздельного забора мочи, а также для рентгеноконтрастного исследования мочевых путей.

Наряду с большим диагностическим значением цистоскопии с помощью специальных операционных приборов можно проводить некоторые эндовезикальные лечебные манипуляции (электрокоагуляцию полипов, дробление камней мочевого пузыря, извлечение камней из мочеточников и др.).

# Осложнения ЭРХПГ и ЭПСТ

По большим сводным статистикам, эндоскопическая папиллосфинктеротомия не удается у 5-12% пациентов, частота осложнений после операции колеблется в пределах 6-10%, летальность 1-4%. К неудачам эндоскопической папиллосфинктеротомии следует отнести невозможность канюляции ампулы БСД и выполнения операции, а также недостаточный и неправильный разрез папиллы, отсутствие спонтанного отхождения камней, прогрессирование холангита.

Технические неудачи определяются недостатком опыта врачей, отсутствием инструментов, характером морфологических изменений БСД в результате болезни, наличием дивертикулов. Опыту врача придается особое значение, с его накоплением количество неудачных операций снижается с 14-21% до 3-7%.

Наиболее частыми и серьезными осложнениями ЭПСТ являются:

1. Перфорация двенадцатиперстной кишки и общего желчного протока (т.н. ретродуоденальная перфорация);

- 2. Кровотечение из сфинктеротомического разреза;
- 3. Острый панкреатит;
- 4. Острый холангит.

# ЭРХПГ

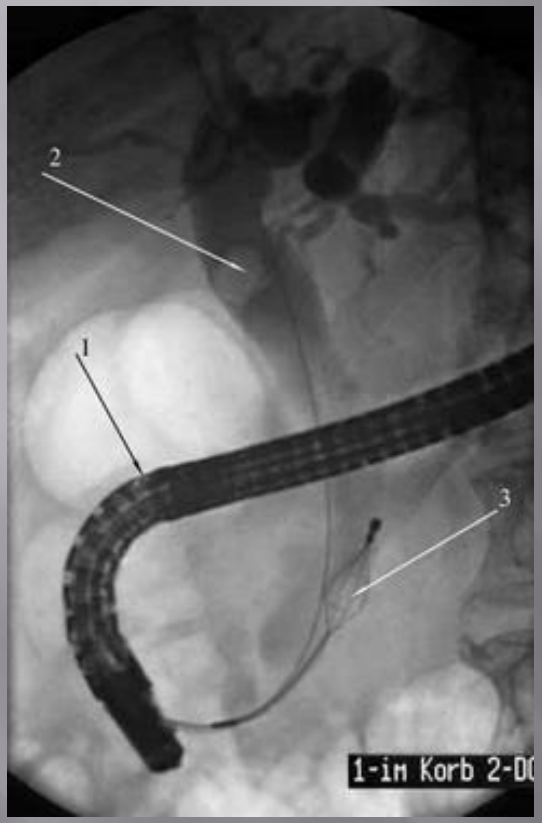

# ОСНОВНЫЕ ВИДЫ ЭНДОСКОПИЧЕСКОГО ИССЛЕДОВАНИЯ

**Цистоскопия**

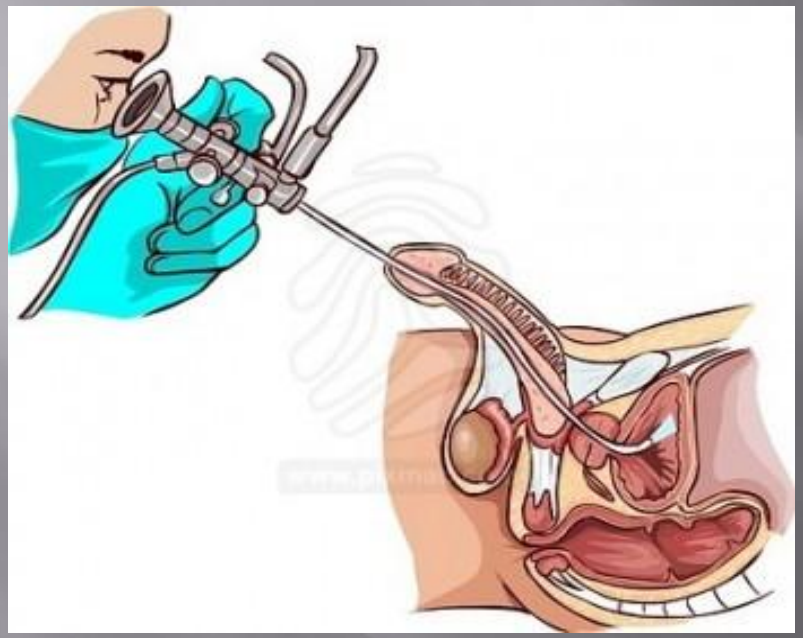

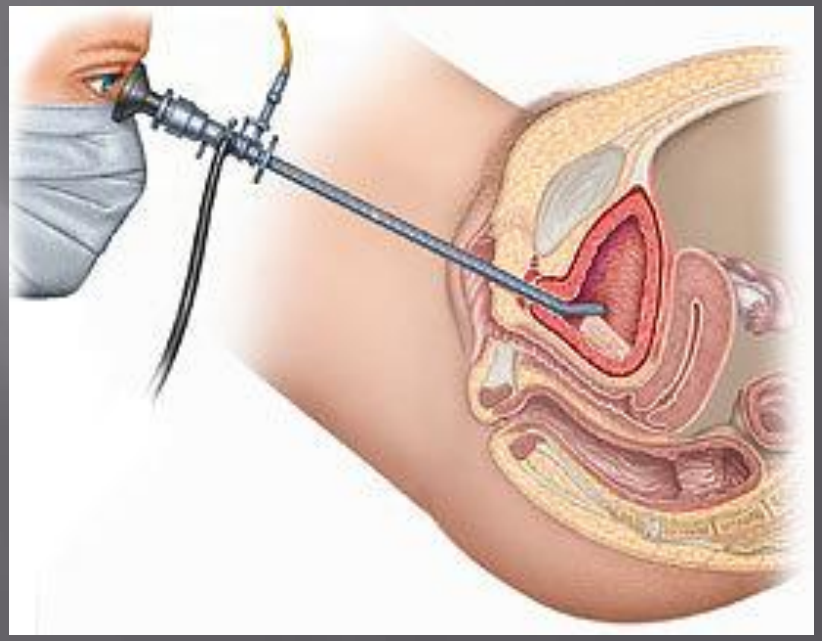

# ОСНОВНЫЕ ВИДЫ ЭНДОСКОПИЧЕСКОГО ИССЛЕДОВАНИЯ

**Артроскопия** -- это метод визуального исследования полости коленного сустава при помощи артроскопа. Артроскопия применяется для уточнения диагноза при подозрении на повреждение внутренних связок коленного сустава (крестообразных, коллатеральных и др.), на отрыв медиального и латерального менисков, а также для дифференциации банального и специфического (в том числе и туберкулезного) синовиита, артроза, болезни Кенига и др.

**Вентрикулоскопия (энцефалоскопия)** -- это визуальное исследование полости желудочков головного мозга при помощи осветительно-оптического прибора -- вентрикулоскопа. Применяется прежде всего при подозрении на новообразование в области желудочков головного мозга.

# Виды эндоскопических инструментов.

В хирургии выделяют инструменты с подвижными (кусачки, зажимы, ножницы и др.) и неподвижными (лопаточки, электроды и др.) рабочими концами. Кроме того, такое эндоскопическое оборудование классифицируют как:

- инструменты для получения доступа (переходники, троакары, тубусы и др.);
- манипуляционные инструменты (различные зажимы, кусачки, ножницы, клипсы и клипсодержатели, электроды и др.);
- оснащенные системой управления и окуляра приспособления для безопасного введения эндоскопических инструментов, ирригации и аспирации).

# Виды эндоскопических инструментов.

Требования, предъявляемые к инструментам.

Все инструменты, используемые при проведении эндоскопических операций, должны быть изготовлены из высококачественных материалов, иметь эргонометрические ручки и антиотражающую поверхность. Хранение и транспортировка такого оборудования должны осуществляться в специальных контейнерах, строго изолировано друг от друга (во избежание механических повреждений).

Большинство инструментов являются стандартными, поэтому могут использоваться практически при всех видах вмешательств. Но есть и узкоспециализированный набор, применяемый только в определенных случаях. Тем не менее, использовать тот или иной инструмент из разных эндоскопических наборов возможно, если, конечно, он отвечает необходимым требованиям, а именно имеет необходимую длину и диаметр рабочего канала эндоскопа.

## Основные принципы эндоскопической техники:

• создание благоприятного доступа (экспозиция) для выполнения оперативных приемов;

• разъединение и соединение тканей, гемостаз возможны в эндохирургии при фиксации анатомической структуры между двумя точками, что достигается путем тракции и противотракции, т.е. тяги и противотяги (орган может иметь две естественные точки фиксации, одну или ни одной);

• разъединение тканей осуществляется тупым (диссектором, тупфером) и острым путем (скальпелем, ножницами), а также высокочастотным электрическим током и лазером;

**Основные принципы эндоскопической техники:**

• рассечение тканей с крупными сосудами производится после гемостаза путем клеммирования, перевязки или коагуляции (моно- или биполярной);

• соединение тканей производится наложением эндоскопической лигатуры, ручного или механического лигатурного шва, скобок, клипсов или с помощью сшивающего аппарата;

• извлечение удаленного органа или его части осуществляется через рану после ее расширения с помощью задней кольпотомии, путем измельчения в контейнере и выведения по кусочкам окончатым зажимом или с помощью морцеллятора (устройство типа мясорубки), позволяющего измельчать и подавать ткани наружу.

В отдельных ситуациях используется «**конверсия**» — прекращение операции эндоскопическим методом и завершение ее традиционным путем, о чем больная(ой) должна быть информирована заранее.

# Лапароскопия

# Лапароскопия, преимущества:

- Лучший обзор операционного поля;
- Снижение болей и стресса в послеоперационном периоде;
- Более хорошие косметические результаты; -
- Снижение длительности пребывания пациентов в стационаре, снижение общей стоимости лечения;
- Более ранний возврат к нормальной жизнедеятельности, социально-экономические преимущества;
- Минимальное воздействие на иммунную систему

# Лапароскопия, недостатки:

- Двухмерное изображение трехмерного операционного поля;
- Невозможность пальпации тканей;
- Увеличение длительности операции, повышение стоимости оборудования операционного зала;
- Проблемы с удалением (ново)образования;
- Высокотехнологичное окружение (включая лабораторные исследования и видеоаппаратуру);
- Необходимость в приобретении специальных навыков работы с видеоэндоскопическим оборудованием

# Противопоказания к выполнению лапароскопических операций.

- Список противопоказаний к лапароскопическим операциям за последние годы неуклонно уменьшается. В настоящее время единственным абсолютным противопоказанием к выполнению лапароскопических операций является некорригируемая коагулопатия. К другим состояниям или заболеваниям пациентов, также требующим особого внимания хирургов, относятся:
  - Непереносимость общей анестезии;
- Разлитой перитонит;
- Патологическая тучность пациентов;
- Карцинома;
- Цирроз печени;
- Предшествующие операции на органах брюшной полости;
- Беременность;
- Кишечная непроходимость;
- Острое и хроническое воспаление;
- Небольшие нарушения системы свертывания крови;
- Наличие водителя сердечного ритма;
- Вентрикулоперитонеальный шунт.

# Варикозное расширение вен пищевода

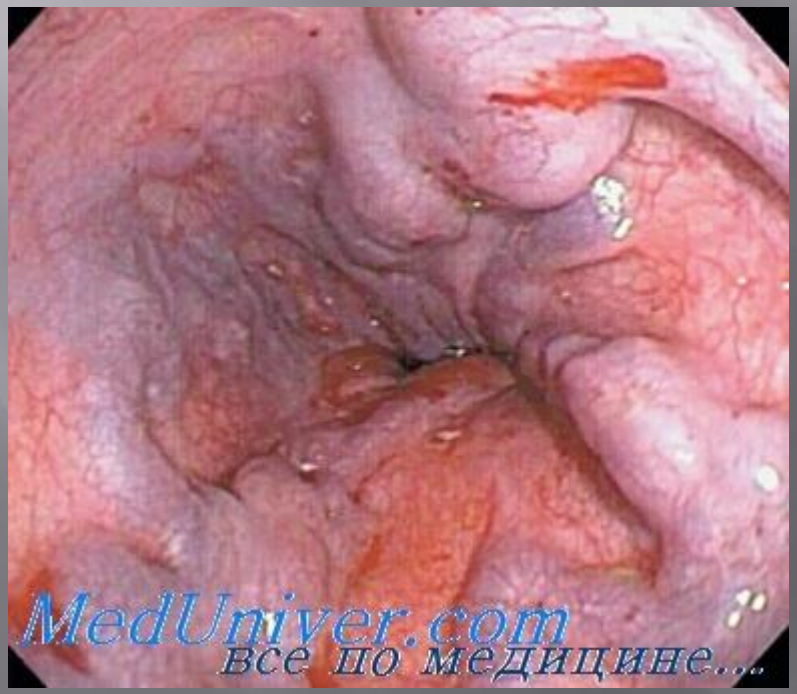

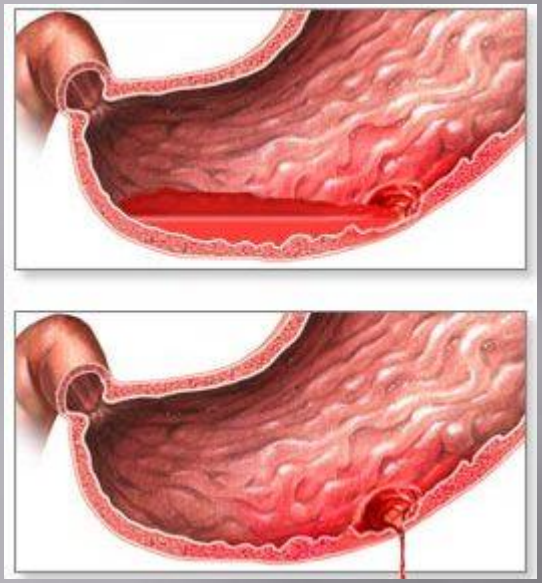

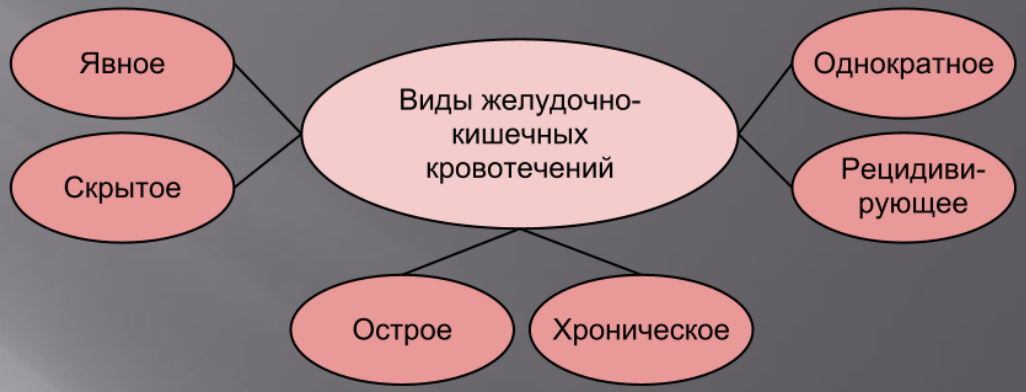


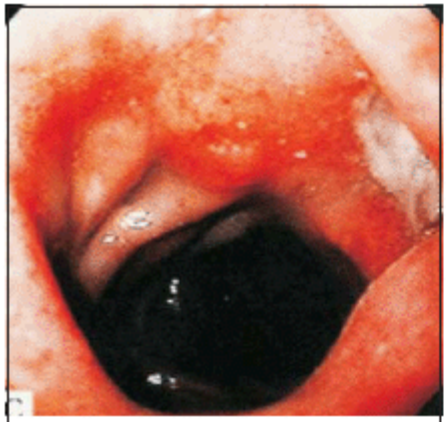

Рис. 1. Пептическая язва задней стенки луковицы ДПК (луковица ДПК деформирована, слизистая отечна, язва – дефект с воспалительным валом, покрыта фибрином)

Рис. 2. Множественные язвы ДПК на фоне приема НПВП (слизистая умеренно гиперемирована, отмечаются множественные неправильной формы поверхностные язвы, размером до 5 мм со следами гематина)

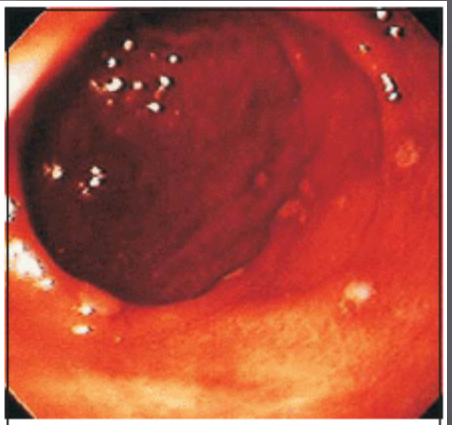

Рис. 3. Множественные острые эрозии ДПК (слизистая ДПК отечна, гиперемирована с единичными поверхностными эрозиями)

# ЭНДОСКОПИЯ

Эндоскопическая диагностика пищеводных, язвенных, толсто-тонкокишечных кровотечений. Особенности ЭФГДС при ВРВ пищевода. Классификация ВРВ пищевода. Методы эндоскопического гемостаза (склерозирование, клипирование, инъекционный гемостаз и т.д.). Эндоскопическая классификация язвенных кровотечений по Forest. Методы эндоскопического гемостаза.

# ЖЕЛУДОЧНО-КИШЕЧНОЕ КРОВОТЕЧЕНИЕ

| | |
|---|---|
| активное кровотечение | FI a - струйное, пульсирующее артериальное кровотечение (active bleeding (sputing hemorrhage) |
| | FI b - венозное, вялое, паренхиматозное кровотечение потоком (active bleeding (oozing hemorrhage) |
| состоявшееся кровотечение | FII a - видимый тромбированный сосуд (visible vessel-pigmented protuberance) |
| | FII b - фиксированный тромб или сгусток (adherent clot) |
| | FII c - геморрагическое пропитывание дна язвы, плоское черное пятно (black base) |
| | FIII – чистое дно язвы, отсутствие прямых визуальных вешеперечисленных признаков (no stigmata) |

# ЖЕЛУДОЧНО-КИШЕЧНОЕ КРОВОТЕЧЕНИЕ

**Форрест 1А (FIa) - струйное, пульсирующее артериальное кровотечение (active bleeding (sputing hemorrhage)**

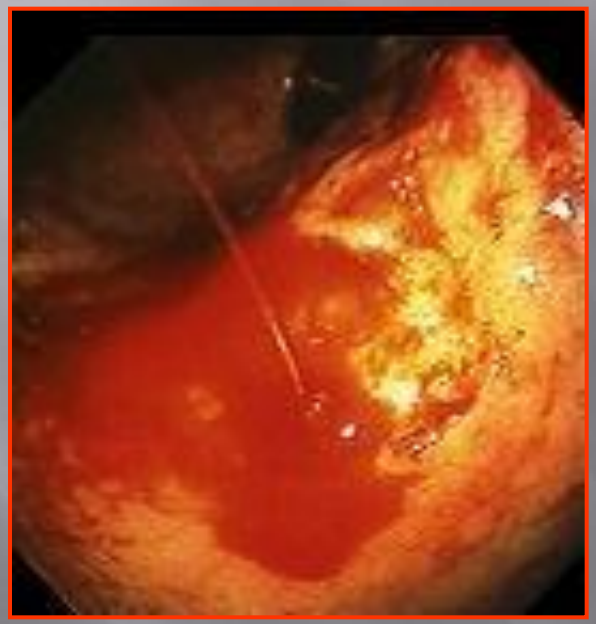

**При массивном артериальном кровотечении из язвы применяющиеся методики остановки кровотечения с помощью эндоскопа в большинстве случаях НЕЭФФЕКТИВНЫ!**

# ЖЕЛУДОЧНО-КИШЕЧНОЕ КРОВОТЕЧЕНИЕ

**Форрест 1В (F1b) - венозное, вялое, паренхиматозное кровотечение потоком (active bleeding (oozing hemorrhage)**

# ЖЕЛУДОЧНО-КИШЕЧНОЕ КРОВОТЕЧЕНИЕ

**Форрест 2А (FIIa) - видимый тромбированный сосуд (visible vessel-pigmented protuberance)**

# ЖЕЛУДОЧНО-КИШЕЧНОЕ КРОВОТЕЧЕНИЕ

**Форрест 2В (FIIb) - фиксированный тромб или сгусток (adherent clot)**

# ЖЕЛУДОЧНО-КИШЕЧНОЕ КРОВОТЕЧЕНИЕ

**Форрест 2В (FIIb) - геморрагическое пропитывание дна язвы, плоское черное пятно (black base)**

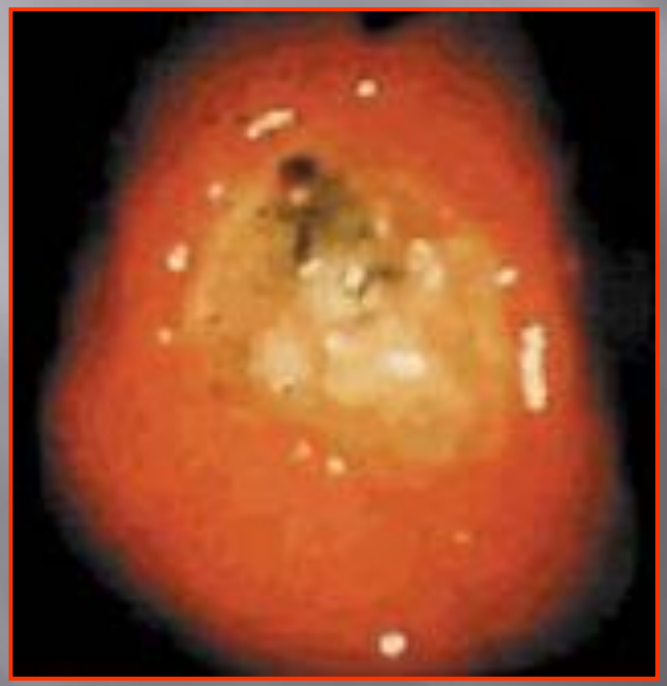

# ЖЕЛУДОЧНО-КИШЕЧНОЕ КРОВОТЕЧЕНИЕ

**Форрест 3 (FIII) – чистое дно язвы, отсутствие прямых видимых вешеперечисленных признаков (no stigmata)**

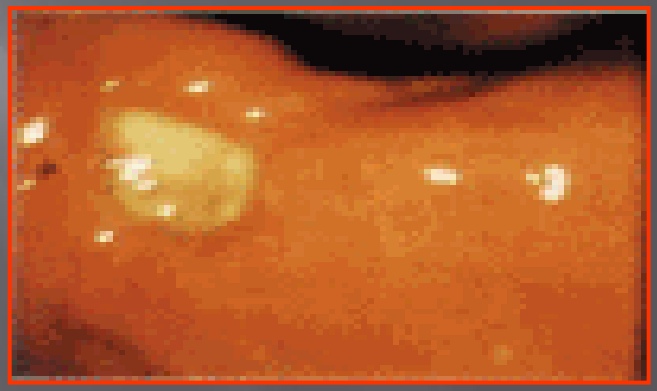

# ЭНДОСКОПИЧЕСКИЕ КЛАССИФИКАЦИИ ВРВ ПИЩЕВОДА.

В 1983 г. K. -J.Paquet выделил 4 степени варикозно расширенных вен (ВРВ) пищевода:

1 ст. Единичные эктазии вен (верифицируются эндоскопически, но не определяются рентгенологически). 2 ст. Единичные хорошо отграниченные стволы вен, преимущественно в нижней трети пищевода, которые при инсуффляции воздуха отчетливо выражены. Просвет пищевода не сужен, слизистая пищевода над расширенными венами не истончена. 3 ст. Просвет пищевода сужен за счет выбухания ВРВ, в нижней и средней третях пищевода, которые частично спадаются при инсуффляции воздуха. На верхушках ВРВ определяются единичные красные маркеры или ангиоэктазии. 4 ст. В просвете пищевода — множественные варикозные узлы, не спадающиеся при сильной инсуффляции воздухом. Слизистая оболочка над венами истончена. На верхушках вариксов определяются множественные эрозии и/или ангиоэктазии.

# ЭНДОСКОПИЧЕСКИЕ КЛАССИФИКАЦИИ ВРВ ПИЩЕВОДА.

В 1997 году N.Soehendra, K.Binmoeller предложили трехстепенную классификацию ВРВ раздельно для пищевода и желудка.

ВРВ пищевода: 1 степень — диаметр вен не превышает 5 мм, вытянутые, располагаются только в нижней трети пищевода. 2 степень — диаметр вен от 5 до 10 мм, извитые, расположены в средней трети пищевода. 3 степень — диаметр более 10 мм, напряженные, с тонкой стенкой, расположены вплотную друг к другу, на поверхности вен «красные маркеры».

ВРВ желудка: 1 степень — диаметр вен не превышает 5 мм, плохо различимы над слизистой желудка. 2 степень — диаметр от 5 до 10 мм, единичные, полипоидного вида. 3 степень — диаметр более 10 мм, в виде обширных конгломератов узлов полипоидного вида с истончением слизистой.

# ЭНДОСКОПИЧЕСКИЕ КЛАССИФИКАЦИИ ВРВ ПИЩЕВОДА.

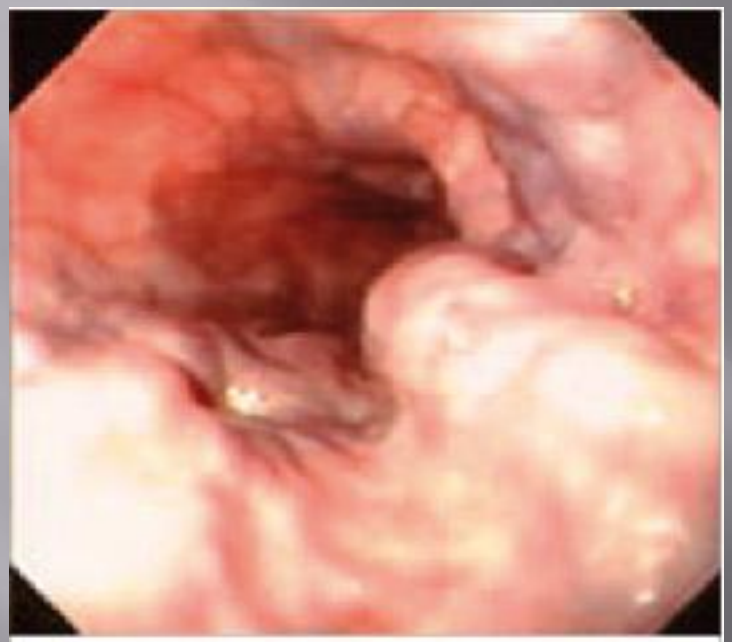

Рис. 3. ВРВ пищевода III степени

# ЭНДОСКОПИЯ

Острый панкреатит. Косвенные признаки острого панкретита, выявляемые при ЭФГДС. ЭФГДС при перфорации язвенной болезни желудка и 12п кишки. Малоинвазивная хирургия перфоративной язвы. Показания и противопоказания, техника ушивания.

# ЭНДОСКОПИЯ

Эндоскопическая диагностика причин механической желтухи. Инструменты для выполнения ЭРХПГ, ЭПСТ, стентирования желчевыводящих и панкреатических протоков. Показания и противопоказания к ЭРХПГ, ЭПСТ.

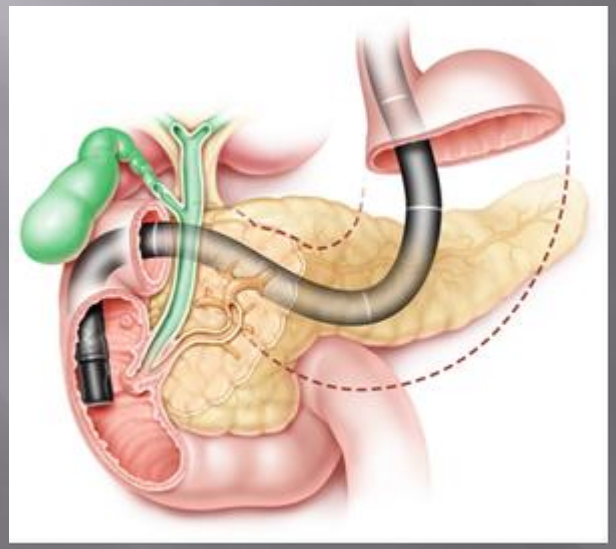

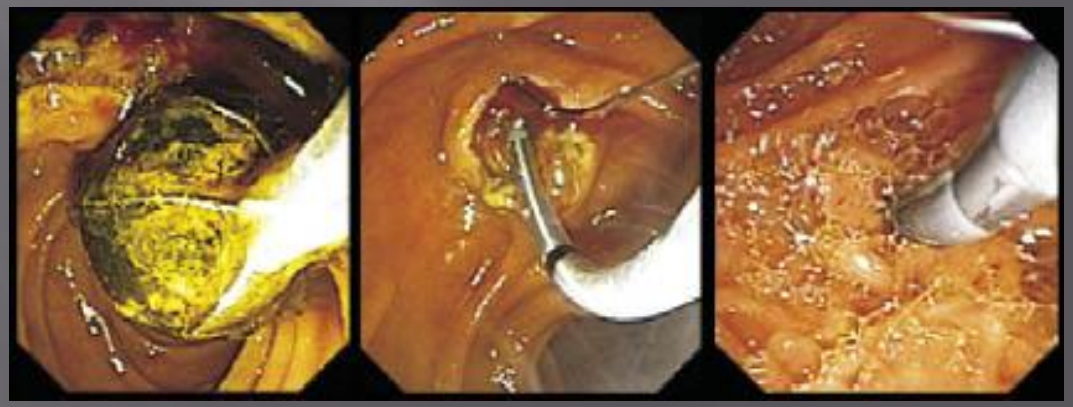

# Эндоскопическая ретроградная холангиопанкреатография (ЭРХПГ)

- **ЭРХПГ – это особая техника обследования, которая применяется при заболеваниях желчных протоков и поджелудочной железы. Она включает в себя использование рентгенологических и эндоскопических инструментов, комбинация которых позволяет наиболее точно выявить текущее состояние обследуемых органов. Впервые этот метод обследования был применен в 1968 году. На сегодняшний день с учетом развития медицины он был значительно усовершенствован. ЭРХПГ позволяет с высокой достоверностью поставить диагноз, выявить картину заболевания и осуществить лечебные мероприятия.**

# Эндоскопическая ретроградная холангиопанкреатография (ЭРХПГ)

- **Эндоскопическая ретроградная холангиопанкреатография осуществляется путем введения эндоскопа в двенадцатиперстную кишку, где он прикрепляется к устью большого дуоденального сосочка; через канал эндоскопа протягивается зонд с специальным каналом для подачи контрастного вещества .**

# Показания к проведению ЭРХПГ

1. Наличие механической желтухи (причиной механической желтухи может быть стриктура холедоха, стеноз большого дуоденального соска, холедохолитиаз);
2. Подозрение на рак поджелудочной железы в случае малой информативности компьютерной томографии, УЗИ брюшной полости и других методов диагностики;
3. Хронический рецидивирующий панкреатит с повторным появлением кисты после наложения панкреатоеюно и других панкреатодигестивных анастомозов;
4. ЭРХПГ выполняют также для выявления показаний к эндоскопической папиллосфинктеротомии (ЭПСТ);
5. Для определения наиболее правильной лечебной тактики при наличии панкреатических свищей

# Противопоказания к ЭРХПГ

- Диагностированный острый панкреатит;
  2. Кисты поджелудочной железы, осложненные кровотечением;
  3. Рак поджелудочной железы;
  4. Диагностированный острый холецистит;
  5. Вирусный гепатит в острой фазе;
  6. Стеноз БДС (большого дуоденального сосочка);
  7. Тяжелая сопутствующая патология .

# Лечебная ЭРХПГ включает в себя следующие возможные вмешательства:

1. эндоскопическая папиллосфинктеротомия;
2. эндоскопическая баллонная папиллодилятация (сфинктероклазия);
3. эндоскопическая вирсунготомия;
4. литоэкстракция желчных и панкреатических конкрементов;
5. механическая литотрипсия;
6. назобилиарное дренирование;
7. транспапиллярное билиодуоденальное эндопротезирование;
8. транспапиллярное панкреатикодуоденальное эндопротезирование;
9. баллонная дилатация опухолевых и доброкачественных стриктур желчных протоков и протока поджелудочной железы;
10. эндоскопическое удаление аденом БСДК.

# Выполнение ЭРХПГ включает в себя этапы:

1. Проведение дуоденоскопа в пищевод
2. Проведение дуоденоскопа через желудок в двенадцатиперстную кишку
3. Проведение дуоденоскопа в нисходящую часть двенадцатиперстной кишки
4. Обнаружение БСДК
5. Канюляция БСДК
6. Селективная канюляция панкреатического или желчного протоков
7. Контрастирование и рентгенологическое исследование
8. Интерпретация рентгенограмм

8. Интерпретация рентгенограмм

# Варианты и способы папиллосфинктеротомии.

- Различают два варианта рассечения БСДПК: ***папиллотомию***, когда рассекают только «розетку» сосочка, и ***папиллосфинктеротомию***, при которой разрез проходит по интрамуральной части общего желчного протока, проксимальнее большого дуоденального сосочка. Длина разреза во многом определяется характером патологических изменений желчных протоков и БСДПК и зависит от вида, формы и протяженности продольной складки ДПК. Длина папиллотомного разреза составляет от 8 до 30 мм, чаще - от 10 до 13мм. При этом стремятся разрушить нижний сфинктер Бойдена, сфинктер ампулы, сохраняя верхний, что является профилактикой дуоденобилиарного рефлюкса и холангита. Разрезы малой длины, т.е. папиллотомии, выполняют только для проведения диагностической ЭРХПГ.

  Существует три основных способа ЭПСТ: канюляционный, неканюляционный и смешанный. Кроме того, различают анте- и ретроградные типы вмешательств. Наиболее часто применяют канюляционный ретроградный способ ЭПСТ, при котором рассечение сосочка выполняют папиллотомом натягивающего типа (Демлинга-Классона), реже - выдвижного (зонд Сома).

# Показания к ЭПСТ при холедохолитиазе

1. Рецидивный или резидуальный холедохолитиаз со стенозом большого дуоденального сосочка или без него до, во время и после холецистэктомии.
2. Холедохолитиаз и стеноз стенозом большого дуоденального сосочка при хроническом калькулезном холецистите у больных с механической желтухой с высоким риском абдоминальной операции.
3. Изолированный непротяженный стеноз большого дуоденального сосочка.
4. Острый холангит, вызванный доброкачественными или злокачественными заболеваниями желчных путей.
5. Стеноз большого дуоденального сосочка при функционирующем или рубцово-суженном холедоходуоденоанастомозе - ХДА (симптом слепого мешка) или гепатикоеюноанастомозе.
6. Рестеноз большого дуоденального сосочка после трансдуоденальной или эндоскопической папиллосфинктеротомии (ЭПСТ).
7. Хронический панкреатит.
8. Рубцовое сужение желчных протоков для вмешательств в области стриктуры и на протоках проксимальнее нее.

# ЭНДОСКОПИЯ

Возможности эндовидеохиргических технологий в диагностике острых заболеваний органов брюшной полости. Методика выполнения лапароскопии. Видеолапароскопические вмешательства при остром аппендиците.

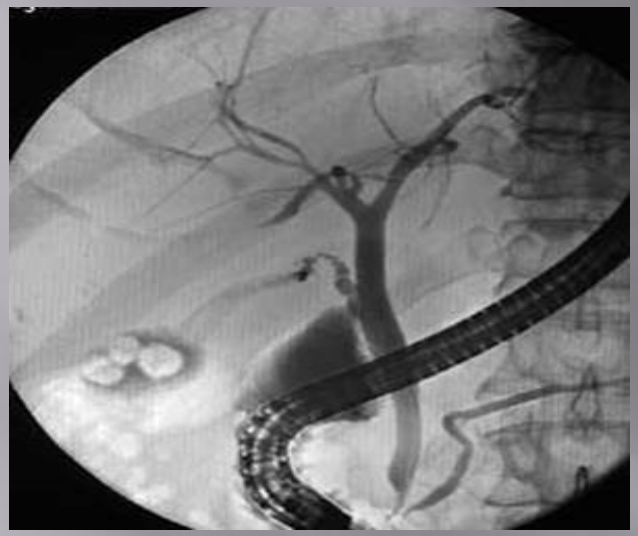



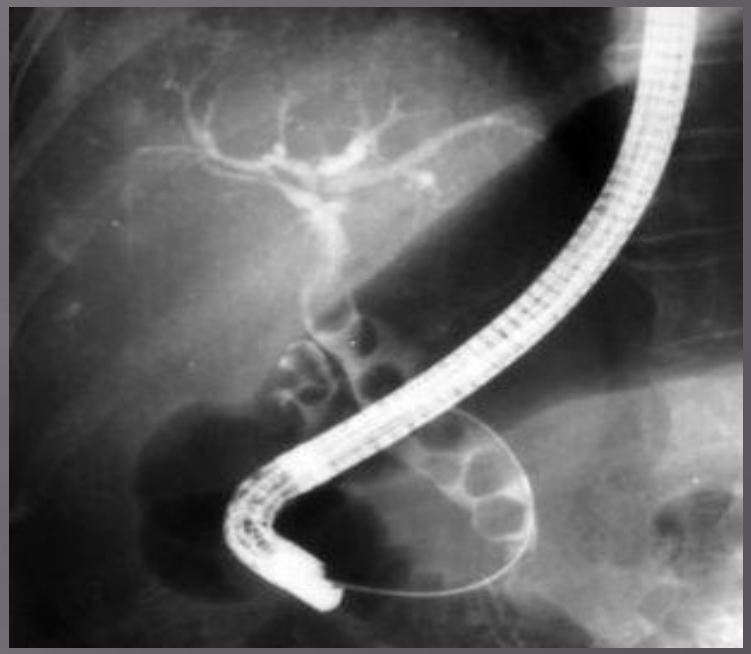

# ЭРХПГ

X-ray machine
Endoscope video monitor
Side-viewing endoscope
X-ray monitor
Syringe of contrast medium

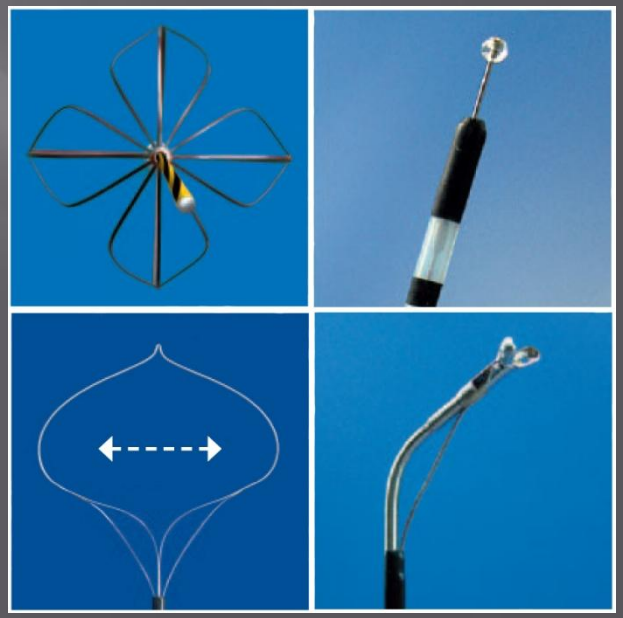

# ЭНДОСКОПИЯ

Видеолапароскопические вмешательства при остром панкреатите

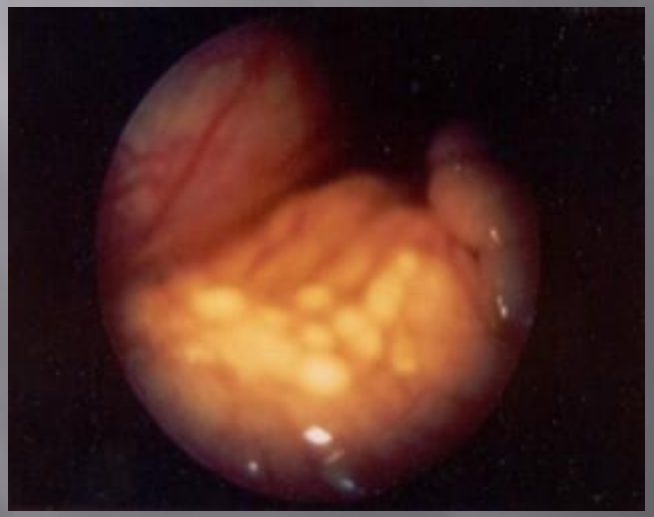

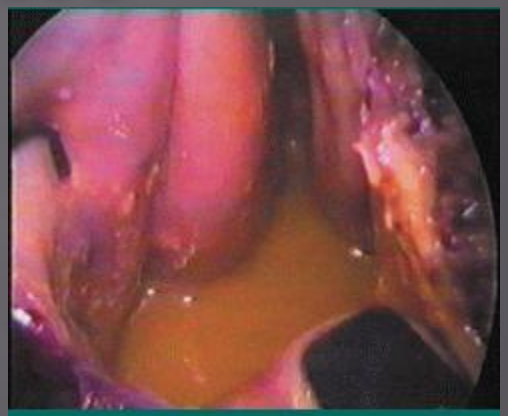

Рис. 6

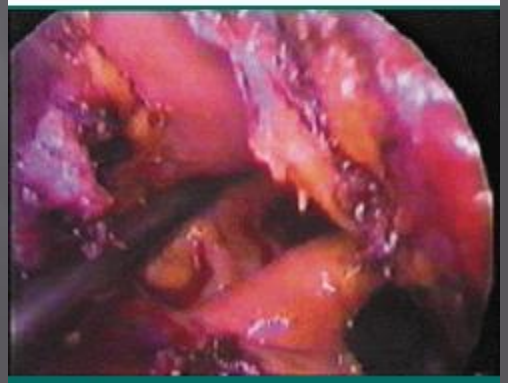

Рис. 7

# Пипиллотомы для ЭПСТ

# ЭНДОСКОПИЯ

Видеолапароскопические вмешательства при остром холецистите.

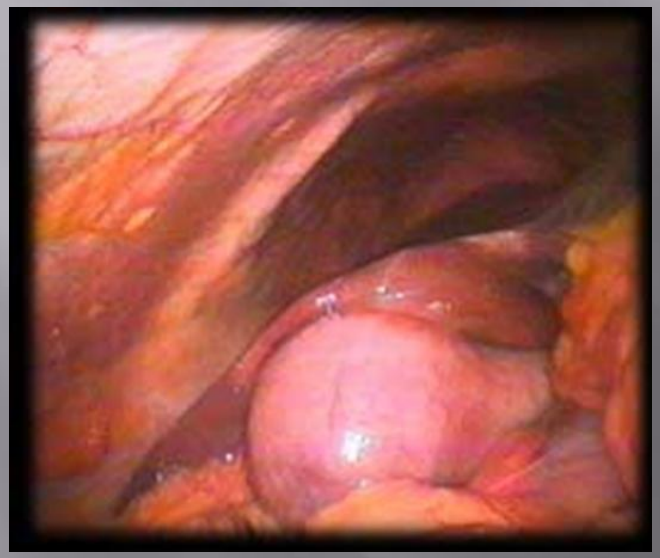

# ЭНДОСКОПИЯ

Видеолапароскопические вмешательства при острой кишечной непроходимости, при перфорации гастродуоденальных язв.

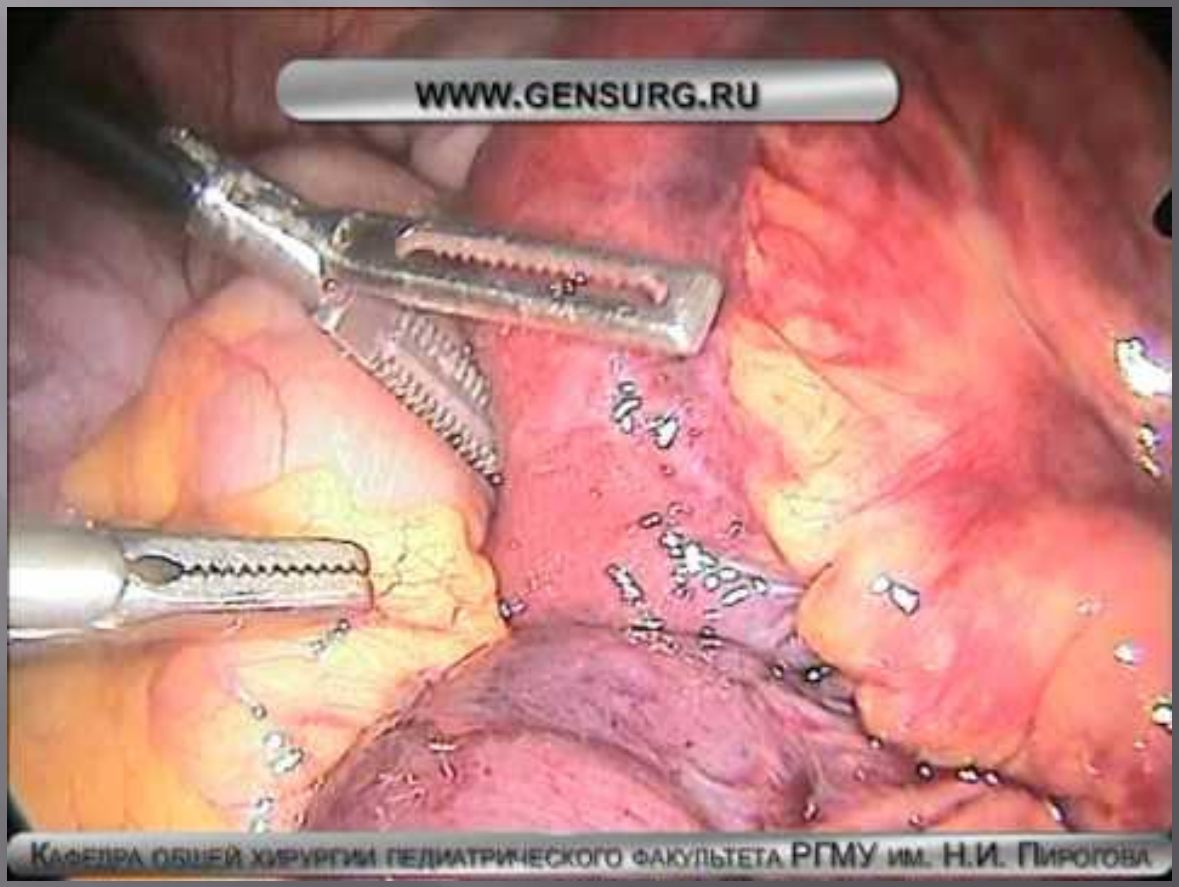

# ЭНДОСКОПИЯ

Видеолапароскопические вмешательства при ущемленных грыжах, методика выполнения эндовидеохирургической герниопластики. Видеолапароскопические вмешательства при травмах живота.

Абдоминопластика у пациентки с множественными грыжами передней брюшной стенки

Выделен подвздошный канал латеральнее внутреннего пахового кольца.

# ЭНДОСКОПИЯ

Видеолапароскопические вмешательства при травмах живота.

# АРТРОСКОПИЯ

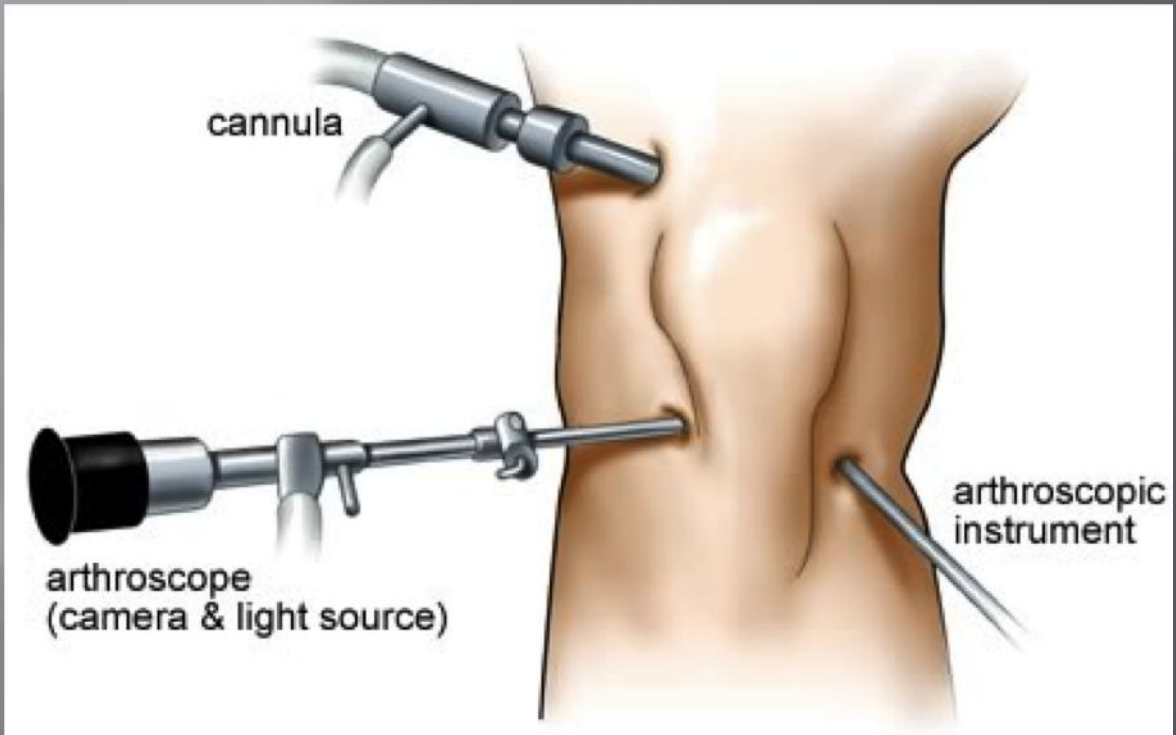

# АРТРОСКОПИЯ

**Артроскопия** ( ческая я, англ. arthroscopy, arthroscopic surgery) — минимально инвазивная хирургическая манипуляция, осуществляемая в целях диагностики и/или лечения повреждений внутренней части сустава. Проводится с использованием артроскопа — разновидность эндоскопа, который вводится в сустав через микроразрез. Артроскопические манипуляции могут выполняться как для диагностики, так и для лечения многих ортопедических заболеваний, включая «суставную мышь», разрыв поверхности хряща, разрыв передней крестообразной связки и удаление поврежденного хряща.

# АРТРОСКОПИЯ

Преимущество артроскопии перед традиционной открытой хирургией в том, что сустав не открывается полностью. Вместо этого, например, в артроскопии коленного сустава, делаются только два маленьких отверстия — одно для ввода артроскопа, другое для хирургических инструментов, при помощи которых может быть произведено полное удаление коленной чашечки. Это сокращает процесс послеоперационного восстановления и увеличивает шанс успеха проведения операции, так как степень повреждения соединительных тканей намного ниже, чем в случае с открытой операцией.

# АРТРОСКОПИЯ

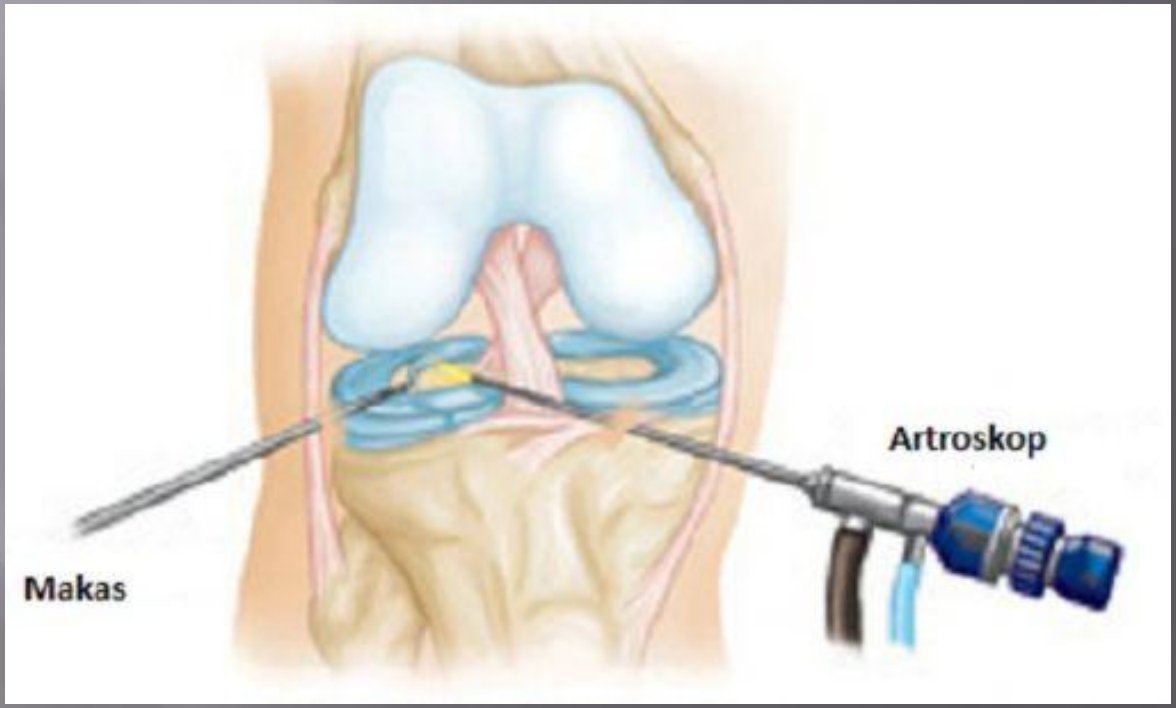

# АРТРОСКОПИЯ

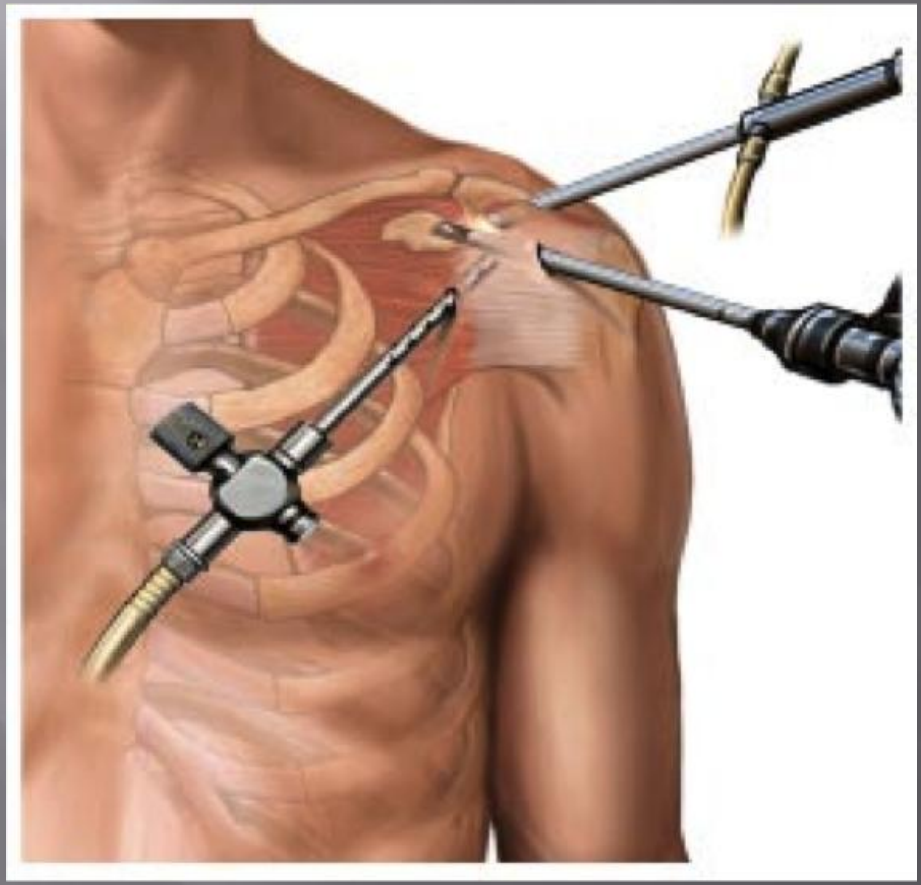

# АРТРОСКОПИЯ

При артроскопии хирурги вводят в суставную полость ирригационную жидкость, которая используется для размежевания суставов и организации пространства для проведения операции. Иногда эта жидкость может просочиться в окружающие мягкие ткани и вызвать кровоизлияние и отек.

Хирургические инструменты, используемые в артоскопии, имеют меньший размер, чем традиционные. Врачи, наблюдая область сустава на видеомониторе, могут диагностировать и оперировать разрывы тканей сустава: связок, менисков и хрящей.

# СПАСИБО ЗА ВНИМАНИЕ!