УДК 616.72-089.843

А.П. Ахметов, Е.К. Хаумет, К.С. Ахаев
Х.А. Ясауи атындағы Халықаралық қазақ-түрік университеті, клиника-диагностикалық орталығы, Түркістан, Қазақстан

ТІЗЕ БУЫНЫНЫҢ ВАРУСТЫҚ ДЕФОРМАЦИЯЛЫ ОСТЕОАРТРОЗЫ БАР НАУҚАСТАРДАҒЫ ЖОҒАРҒЫ ТИБИАЛЬДІ ОСТЕОТОМИЯНЫҢ НӘТИЖЕЛЕРІ

Х.А.Ясауи атындағы ХҚТУ клиника-диагностикалық орталығында 2017 қаңтар айынан 2020 наурыз айы аралығында аяқтың өстік варустық деформациясы байқалатын 2-3 дәрежелі гонартрозы бар 30 науқасқа барлығы 32 ашық бұрышты жоғарғы тибиальді остеотомия отасы жасалынды. Науқастардың орташа жасы 55,2±8,5 жылды құрады, түзету бұрышы 7,5±2,5°. Операция алдындағы жоспарлау Миниаци әдісі бойынша жүргізілді, тізе буын (ТБ) остеоартрозының (ОА) рентгенологиялық сатысы Kellgren–Lawrence жіктемесі бойынша бағаланды. Жоғарғы тибиальді остеотомия (ЖТО) орындалынды. Операция нәтижесін бағалау үшін визуалды аналогтық шкала бойынша (ВАШ) ауырсынудың айқындылығын және Knee Society Score (KSS) шкала бойынша ТБ жағдайын анықталынды. Нәтижелер бір жылдан кейін (n=32), 3±0,6 жыл (n=32) бағаланды.
Түйінді сөздер: остеоартроз, тізе буынының варустық деформациясы, ашық бұрышты жоғары тибиальды остеотомия, тізе буынын тотальді эндопротездеу

Кіріспе

Соңғы уақытта гонартрозды емдеу үшін, әсіресе орта жастағы науқстарда аяқтың өсін түзету оталары көбірек қолданылуда. 19 ғасырдан бастап гонартрозды емдеу үшін өс түзететін остеотомиялар қолданыла бастады. A.Meyer осы әдістемені алғаш рет қолданды. Ал, 20-ғасырда танымал ғалымдар J. P. Jackson, W. Waugh, M. Coventry, T. Koshino, P. Maquet өс түзететін остеотомиялардың дамытуына үлкен үлес қосқан. Қазіргі уақытта P. Lobenhoffer осы операцияларды қолдануды белсенді насихаттайды.

Буындардың дегенеративті-дистрофиялық деформацияланатын аурулары ересек тұрғындар арасында кеңінен таралған және Қазақстан Республикасында 8-12% -дан астамын құрайды. Буындардың дегенеративті-дистрофиялық ауруларының құрылымында тізе буынына 33,3% жағдай келеді. Соңғы жылдары еңбекке қабілетті жас адамдар арасында деформациялаушы артрозбен сырқаттанушылықтың ұлғаю үрдісі байқалады, бұл проблеманың әлеуметтік маңыздылығын едәуір арттырады.Орта жас топтары (40-60 жас) арасында артрозбен сырқаттанушылықтың 60-% қа дейін өсуі байқалады, сондай-ақ еңбекке жарамсыздық кезеңінің ұзақтығы ұлғаюда. Консервативті емдеу әрдайым оң нәтиже бермейді, бұл пациенттердің өмір сүру сапасының төмендеуіне әкеледі. Жас емделушілерде артроздың өршуін болдырмау және тізе буынының эндопротезін неғұрлым кеш мерзімге ауыстыру мақсатында хирургиялық араласу қажеттілігі туралы мәселе сөзсіз көтерілуде .

Мақсаты

II-III дәрежелі ТБ біріншілік және екіншілік ОА кезінде ашық бұрышты (АБ) ЖТО-ның орта және алыс нәтижелерін бағалау.

Материал және зерттеу әдістері

Х.А.Ясауи атындағы ХҚТУ клиника-диагностикалық орталығында 2017 қаңтар айынан 2020 наурыз айы аралығында аяқтың өстік варустық деформациясы байқалатын 2-3 дәрежелі гонартрозы бар 30 науқасқа барлығы 32 ашық бұрышты жоғарғы тибиальді остеотомия отасы жасалынды. 4 науқасқа 6 айдан 1 жылға дейінгі аралықта кезең-кезеңімен екі ТБ-на ота жасалынды. Ерлер мен әйелдердің арақатынасы 5:1. Науқастардың орташа жасы 55,2±8,5 жылды құрады, түзету бұрышы 7,5±2,5°. Нозология АХЖ-10 бойынша келесі диагноздарды қамтиды: M17.1 - алғашқылық гонартроз – 28 науқаста; M17.3 - жарақаттан кейінгі гонартроз – 2 науқаста. Операция алдындағы жоспарлау Миниаци әдісі бойынша жүргізілді, ТБ ОА рентгенологиялық сатысы Kellgren–Lawrence жіктемесі бойынша бағаланды. АБ ЖТО орындалынды. Операция нәтижесін бағалау үшін визуалды аналогтық шкала бойынша (ВАШ) ауырсынудың айқындылығын және Knee Society Score (KSS) шкала бойынша ТБ жағдайын анықтады. Нәтижелер бір жылдан кейін (n=32), 3±0,6 жыл (n=30) бағаланды. Барлық науқастар зерттеуге қатысуға ақпараттандырылған келісімге қол қойды.

АБ ЖТО-ға көрсеткіштер болып: 60-қа дейінгі жас; 2 дәрежелі деформациялаушы артроз; пателло-феморальды артроздың болмауы; варус, вальгус < 15 дәреже; 2-3 дәрежелі оқшауланған артроз; қозғалыс көлемі (бүгу) >100 дәреже; ДМИ < 30; буынның толық жазылуы; бастапқы белсенділіктің жоғары дәрежесі; буынның қалыпты контрлатеральды компоненті; тұрақты тізе буыны, зақымданбаған айқыш байламдар; тізе буыны ішінің зақымдалмаған менискілері. Салыстырмалы көрсеткіштер ретінде: жасы 60-тан асқандар; 3 дәрежелі өзгермелі артроз; 1-2 дәрежелі пателло-феморальды артроз; алдыңғы және артқы крест тәрізді байламдардың тұрақсыздығы; 3-4 дәрежелі оқшауланған артроз; қозғалыс көлемі (бүгу) > 90 дәреже; ДМИ=30-40; темекі шегу; анамнезінде болған менискэктомия; сан сүйек айдаршықтарының некрозы; буын жазылуының шектеуі >15 дәреже; варуст-вальгустық деформация 15 дәреже. Абсолютті қарсы көрсеткіштер болып: ревматоидты артрит; 3 дәрежелі пателло-феморальды артроз; буынның контрлатеральды бөлігінің артрозы; остеопороз; бүгудің шектелуі >25 дәреже; ДМИ>40; анамнезінде контрлатеральды менискэктомия; аяқ қан тамырларының қан ағымының төмендеуі; буыннан тыс деформациялар; сүйек регенерациясының төмендеуі; өткен инфекция.

Операция алды жоспарлау ретінде, остеотомия деңгейін және дәрежесін дұрыс анықтау үшін науқасқа вертикальді жағдайда тізе буынының 2 проекцияда рентгенографиясы жасалу қажет. Сонымен қатар жамбас, тізе және тобық буындарының (FLFS немесе телерентгенограмма) рентгенографиясын жасалынды. ОА кезеңін Kellgren-Lawrence рентгенологиялық классификациясы бойынша бағаланды. 26 ТБ (81,25%) – III дәреже, 6 (18,75%) – II дәрежелі ТБ ОА диагностикаланды.

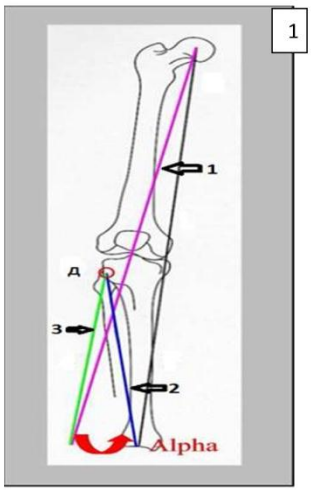

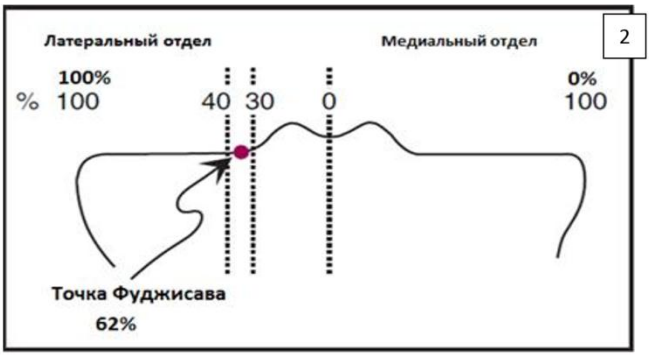

Сурет 1 және 2 - Миниаци әдісі бойынша АБ ЖТО операцияға дейінгі жоспарлау. Түсініктеме мәтінде

Біздің зерттеуде Миниаци бойынша жоспарлау қолданылды. Миниаци бойынша келесі қосалқы желілерді пайдалану қажет (сурет 1): 1-сызық ортан жілік басынан (оның ортасынан) Фуджисава нүктесі арқылы тізе буынының ортасынан тобық буыны деңгеіне дейін өтеді. Бұл сызық операциядан кейінгі қалаған аяқ өсі болып табылады. 2-сызық "Д" нүктесі - ол жоспарланған соңғы остеотомия нүктесі болып табылады. Бұл сызық төменге қарай жүреді және "Д" нүктесін рентгенограммадағы тобық буынының ортасымен байланыстырады. 3-сызық "Д" нүктесін 1-сызықтағы нүктемен қосады, ол тобық буынының жазықтығымен қиылысады. Alpha дәрежесі – остеотомия бұрыш ашу көлемі. Фуджисава нүктесі – аяқтың механикалық өсінде жалпы енінен 62% қашықтыққа латеральды компартменттегі нүкте арқылы асықты жілік сүйектің жазықтығында орналасқан анатомиялық бағдар (есептеу латеральды шетінде 0%-дан басталып медиальді 100% -ге дейін болатын жағдайда), бұл түзетілген механикалық өсі үшін ең жақсы орналасу болып табылады (сурет 2).

АБ ЖТО-ға бірлікте ТБ артроскопиясы жалпы 32 жағдайдан 12-сіне (34,4%) жасалынды. Интраоперациялық Outerbridge буынды шеміршек зақымдануының артроскопиялық жіктелуіне сәйкес шеміршек тінінің ақаулары бағаланды. Сан сүйегінің медиальді айдаршығының шеміршегі тексеріліп, 1 науқаста Outerbridge бойынша II-ші сатысы, 9 науқаста III-ші сатысы, 2 науқаста IV-ші сатысы анықталды. Сонымен қатар 8 науқаста сан сүйегімен қоса асықты жілік сүйегінің (АЖС) медиальді айдаршықтарының шеміршектерінің қосарлана зақымдалуы анықталды. Бұл зақымдалған шеміршек аймақтарына артроскопиялық (артроскопиялық біз және Киршнер сымшабағымен) микросынықтар (туннелизация) жасалынды. Сонымен қатар буын ішілік жұмсақ тіндер жағдайы бағаланып, патология болса оларды да жоюға манипуляциялар жасалынды – парциальді менискэктомия, дебридмент, вапоризация.

Барлық АБ ЖТО-лар электрондық оптикалық түрлендіргіштің (ЭОТ) бақылауымен ортопедиялық үстелде жұлын-эпидуральды анестезиямен орындалынды. Жасалатын аяққа ота алды санның жоғарғы 1/3 бөлігіне пневмотурникет орнатылады. АЖС-ның алдыңғы және артқы шеттерінің ортасында медиальді бетінде тілік жасалынды. Келесі кезеңде теріасты май қабаты, фасция кесілді. Беткейлік "қаз табан" сіңірлерінің бекітілген орны және периост электрокоагулятор арқылы кесіліп, распатор арқылы ажыратылады. Медиальді коллатерал байламының релизі орындалынады. Тамырлы-нерв шоғырын зақымданудан қорғау үшін АЖС артқы кортикальды қабатына Хоман сүйек ретракторы орнатылды, сондай-ақ тізенің өзіндік байламын қорғау үшін де Хоман сүйек ретракторы орнатылады. Содан соң ЭОТ бақылауымен остеотомия жасалынатын бағытта 3 Киршнер сымшабағы өткізіледі. Өткізілген Киршнер сымшабақтары астына осцилляторлы ара және остеотом арқылы АЖС-нің медиальді бұрыш ашушы остеотомиясы жүзеге асырылды. Бұрыш ашылу дәрежесіне байланысты супра- немесе инфратуберкулум остеотомиясы орындалады. Біздің зерттеуде 4 жағдайда (бұрыш ашылу дәрежесі 9° болғанда) ретро-инфратуберкулум остеотомиясы жасалынды, қалғандарына (28 жағдайда) супратуберкулум остеотомиясы орындалынды. Бұдан әрі қажетті түзету бұрышына дейін АЖС проксимальды және дистальды фрагменттерін арнайы инструменттер арқылы ашылып, блоктаушы пластина мен бұрандалардың көмегімен синтезделінді. (сурет 3)

Алғашқы 8 бұрыш ашушы жоғарғы тибиальді остеотомия кезінде ашылу бұрышы 9 мм болған кезде, сүйек пластикасы ретінде қосымша мықын сүйегінің қанатынан аутотрансплантат алынып, толтырылатын. Соңғы әлемдік зерттеулер мәліметтеріне сүйене тырып [1] остеотомияның ашылу бұрышы 10 мм аз болатын болса, сүйек пластикасы жасалынбайтын болды. Ота аймағы натрий хлоридінің физиологиялық ерітіндісімен, антисептиктермен қарқынды жуылып және қабаттап толықтай жабылып, жара үстіне асептикалық таңғыш қойылып аяқталады.

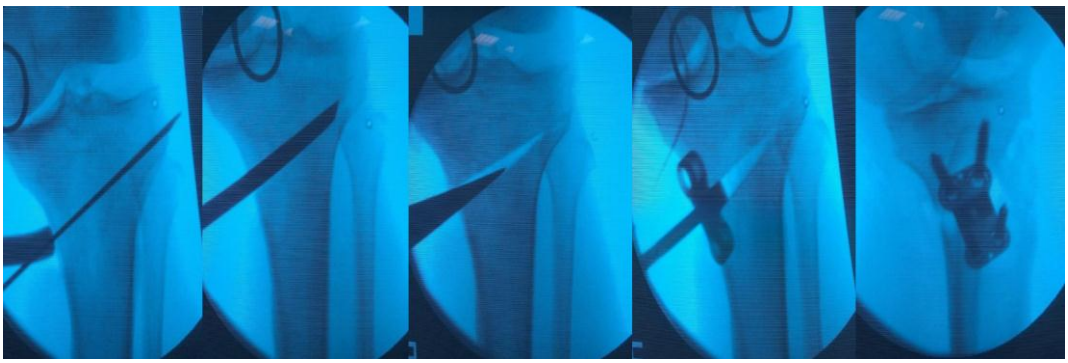

Сурет 3 - Ота кезіндегі кезенді манипуляцияларының рентгенографиялық көріністері

Операциядан кейінгі оңалту бағдарламасы анальгетикалық, антибактериалды және антикоагулянттық терапиядан басқа, ота жасалынған аяққа күш салынбайтын жағдайында 8 апта бойы жүргіледі. Дегенмен, науқастар ТБ пассивті қозғалыстардың жасап, сондай-ақ сан және балтыр бұлшық еттерін нығайтуға бағытталған жаттығуларды орындады. Жүргенде емделушілер 8 апта бойы балдақтарға қосымша тіректі пайдаланды, әрі қарай 2 апта олар таяққа тіреумен қозғалып, одан кейін операция жасалған аяққа толық тіреумен жүруге рұқсат берілді.

Барлық науқастар 1 және 3 жылдан кейін қайта қаралды. АБ ЖТО-дан кейінгі ауырсыну синдромының айқындылық динамикасын визуалды аналогтық шкала бойынша (ВАШ) 100 мм. ТБ жағдайы - Knee Society Score (KSS) шкала бойынша зерттелді, ол функционалдық және объективті шоттан тұрады (әрбір шоттың ең жоғарғы мәні 100-ге тең, ал ең жоғарғы жалпы шот 200 баллды құрайды). Ауырудың қарқындылығы және KSS бойынша есеп 1 жылдан кейін (n=32), 3,0±0,6 жылдан кейін (n=32) операция алдындағы кезеңмен салыстырылды. Егер хирургиялық емдеуден кейін сізде ауырсыну деңгейі 20 мм – ден аспаса, ал KSS бойынша-100 балл болса, нәтиже өте жақсы деп есептелді; тиісінше 21-40 мм және 71-85 балл – жақсы; 41-60 мм және 51-70 балл-қанағаттанарлық, ал > 60 мм және <50 балл – қанағаттанарлықсыз. KSS бойынша шот сәйкес келмеген жағдайда ауырсыну соңғы мәндерге тұжырылымдалды.

Алынған деректерді статистикалық өңдеу Microsoft Excel қосымшасын және Statistica 10 for Windows (StatSoft Inc., USA) енгізілді. Орташа арифметикалық стандартты ауытқу, медиана және жиілігін пайызда анықталды. Көрсеткіштердің өзара әсерін Спирмен коэффициентін қолдана отырып корреляциялық талдау арқылы бағаланды. Айырмашылықтар $p<0,05$ кезінде статистикалық мәні бар деп саналды.

Нәтижелер

Операцияға дейін ВАШ бойынша ауырсыну 78,2±12,0 мм, KSS бойынша функционалдық шот – 58,2±14,2 балл, ал объективті – 50,4±14,8 балл болды. АБ ЖТО нәтижелері операциядан кейін 1 жылдан кейін 30 науқаста (32 жағдай), 3,0±0,6 жылдан кейін 30 науқаста (32 жағдай) қайта зерттелінді. Уақыт өте келе нәтижелердің нашарлау үрдісі анықталды. ВАШ бойынша ең жақсы ауырсыну көрсеткіштері АБ ЖТО кейін 1 жылдан кейін алынды (14,6±8,4 мм) бойынша, сондай-ақ KSS бойынша (функционалдық шот 88,4±16,8 балл, объективті шот 78,6±8,4 балл). 3,0±0,6 жылы отадан кейін біз KSS функционалдық және объективті шотының қол жеткізілген көрсеткіштерінің сақталуы аясында (тиісінше функционалдық шот 92,2±14,8 және объективті шот 76,8±10,2 балл) ауырсынудың шамалы күшеюін байқадық (24,4±14,8 мм дейін) (сурет 4). Бұл ретте ауырсыну айқындығының KSS функционалдық және объективті (-0,88 1 жылдан кейін, -0,96 3 жылдан кейін; $p<0,05$) есебімен қатты байланысы анықталды.

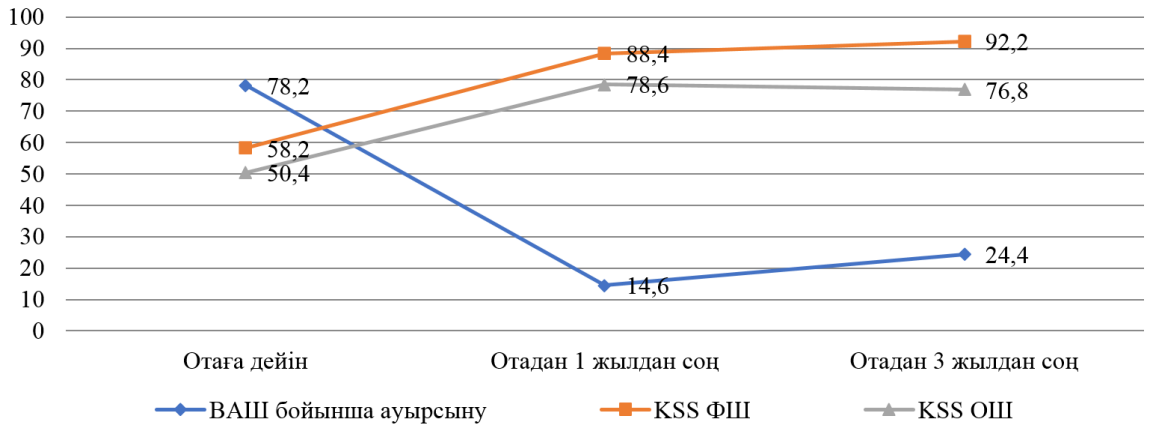

Мұнда: KSSфш – KSS функционалдық шоты; KSSос - KSS объективті шоты

Сурет 4 - БА ЖТО-дан кейінгі ауырсыну динамикасы (орташа мәндер)

Остеотомия орны орташа есеппен операция күнінен бастап 3 ай ішінде консолидация қалпына келді. Сүйек үсті пластинасы операциядан кейін 1 жылдан кейін 1 науқаста алынды, 1 науқаста 1,5 жылдан кейін алынды. 1-ші науқаста беткейлік теріасты инфекция пайда болуына байланысты алынды, ал екінші науқаста науқастын сұрануына байланысты алынды. АБ ЖТО-дан кейін 1 жылдан кейін науқастардың ешқайсысында қанағаттанарсыз нәтижелер болған жоқ. Көптеген пациенттер жақсы және жоғарғы нәтижелерге ие болды.

АБ ЖТО-дан соң 3,0 жылдан кейін, 2017 жылы сәуір айында операциядан өткен 1 науқаста нәтиже қанағаттанарлық нәтижеден қанағаттанарсыз нәтижеге төмендеді, осыған байланысты оған ТБ ТЭ ұсынылды. Бұл жағдай операцияға дейінгі науқастың ТБ жағдайының нашар болуына (контрлатеральді буынның да артрозы болуы) себепкер болды. 3,0±0,6 жылдан кейін АБ ЖТО нәтижелерінің өміршеңдігі 96,8% құрады.

Қорытынды

Біздің зерттеуде 2017 жылдан 2020 жылға дейін жүргізілген 1 науқас ЖТО-дан кейінгі 3,0±0,6 жылдан кейін ТБ ТЭ-ге мұқтаж болды, осыған байланысты бұл көрсеткіштер осы операцияға деген қызығушылықтың артуына ықпал етті. БА ЖТО-дан жақсы және жоғарғы нәтижелер алу үшін пациенттерді дұрыс іріктеу керек. Біздің ойымызша, ТБ ОА бастапқы сатыларын емдеуге мұндай агрессивті хирургиялық тәсіл орынсыз: бірінші кезекте консервативті емдеу әдістерін қолдану керек және тек олардың тиімділігі жеткіліксіз болғанда немесе анальгетикалық препараттарды тұрақты қабылдау қажеттілігі кезінде операцияға жүгіну қажет.

Осылайша, ТБ ОА емі мүмкіндігінше ТБ ТЭ орындау мерзімін ұзартуға тиіс. Ол үшін ТБ-ның адекватты қызметі мен науқастың белсенді өмір салтын сақтай отырып, ұзақ уақыт бойы ауырмайтын аралыққа жеткізу қажет. Бұл ТБ-ның бастапқы сатыларында фармакологиялық емес әдістерді, сондай-ақ жүйелі және жергілікті фармакотерапияны қолдану арқылы мүмкін болады [6,7]. Алайда, аурудың өршуіне қарай, әдетте, ТБ үш бөлімінің бірі (жиі медиальді) елеулі өзгерістерге ұшырайды [8] және механикалық фактор (медиальды бөлімнің шамадан тыс жүктелуі варустық деформацияның пайда болуына және/немесе ұлғаюына әкеледі) үлкен мәнге ие болады. Сондықтан емдеудің консервативті әдістері тиімсіз болады. Бұл кезеңде уақытылы диагностикалау кезінде БА ЖТО қолданылу арқылы ТБ медиальды бөлімінің декомпрессиясын жасай отыра және одан әрі консервативті емдеуді жалғастыра отырып, онда статикалық және динамикалық жүктемені қалпына келтіруге болады.

ӘДЕБИЕТТЕР ТІЗІМІ

1. El-Assal MA., Zorzi AR. Martin R., High tibial osteotomy using a locking titanium plate with or without autografting. 2014. URL: https://doi.org/10.1590/1413-785220192702164465

2. Pereira D, Peleteiro B, Araujo J, et al. The effect of osteoarthritis definition on prevalence and incidence osteoarthritis defi- nition on prevalence and incidence estimates: a systematic review // Osteoarthritis Cartilage. – 2011. - №19(11). – P. 1270-1285.

3. Van Egmond N, van Grinsven S, van Loon CJ, et al. Better clinical results after closed compared to open wedge high tibial osteotomy in patients with medial knee osteoarthritis and varus leg alignment // Knee Surg Sports Traumatol Arthrosc. - 2016. - №24(1). – P. 34-41.

4. Schuster P, Geβlein M, Schlumberger M, et al. Ten-Year Results of Medial Open-Wedge High Tibial Osteotomy and Chondral Resurfacing in Severe Medial Osteoarthritis and Varus Malalignment // Am J Sports Med. – 2018. - №46(6). – P. 1362-1370.

5. Harris JD, McNeilan R, Siston RA, Flanigan DC. Survival and clinical outcome of isolated high tibial osteotomy and com- bined biological knee reconstruction // Knee. – 2013. - №20(3). – P. 154-161.

6. Каратеев А.Е, Алексеева Л.И, Филатова Е.Г и др. Обезболивающие препараты в терапевтической практике. – М.: ИМА-ПРЕСС, 2013. - 136 с.

7. Bannuru RR, Vaysbrot EE, Sullivan MC, McAlindon TE. Relative efficacy of hyaluronic acid in comparison with NSAIDs for knee osteoarthritis: a systematic review and meta-analysis // Semin Arthritis Rheum. – 2014. - №43(5). – P. 593-599.

8. Бадокин В.В. Остеоартроз коленного сустава: клиника, диагностика, лечение // Современная ревматология. – 2013. - №7(3). – P. 70-75.

А.П. Ахметов, Е.К. Хаумет, К.С. Ахаев

Международный казахско-турецкий университет имени А. Яссави, Туркестан, Казахстан

РЕЗУЛЬТАТЫ ВЫСОКОТИБИАЛЬНОЙ ОСТЕОТОМИИ У ПАЦИЕНТОВ С ВАРУСНЫМ ОСТЕОАРТРОЗОМ КОЛЕННОГО СУСТАВА

Резюме: В период с января 2017 года по март 2020 года в условиях клинико-диагностического центра международного казахско-турецкого университета им. А.Яссави в Туркестане было выполнено 32 высокотибиальных остеотомии 30 пациентам с медиальным гонартрозом и с варусной деформацией. Средний возраст пациентов составил 55,2±8,5 года; Угол коррекции составил 7,5±2,5°. Предоперационное планирование проводили по методу Миниаци, рентгенологическую стадию ОА КС оценивали по классификации Kellgren–Lawrence. Выполняли ОУ ВТО. Для оценки результата операции определяли выраженность боли по визуальной аналоговой шкале (ВАШ) и состояние КС по шкале Knee Society Score (KSS). Результаты оценивались через 1 (n = 32) и 3,0 ± 0,6 (n = 32) года.

Ключевые слова: остеоартроз, остеоартроз коленного сустава, genu varum, открывающий угол высокотибиальная остеотомия, тотальное эндопротезирование коленного сустава.

A.P. Akhmetov, Y.K. Khaumet, K.S. Akhaev

International Kazak-Turkish University named after A. Yassawi, Turkistan, Kazakhstan

THE RESULTS OF MEDIAL OPENING WEDGE HIGH TIBIAL OSTEOTOMY IN PATIENTS WITH PRIMARY AND SECONDARY KNEE OSTEOARTHRITIS WITH VARUS DEFORMITY

Resume: Clinical-diagnostic centre of International Kazak-Turkish University named after A.Yassawi in Turkistan, performed 32 OW HTOs to 30 patients with primary and secondary knee osteoarthritis with varus deformity from January 2017 to March 2020. The mean age of the patients was 55,2±8,5; the correction angle was 7,5±2,5°. Preoperative planning was performed using the Miniaci method; the X-ray stage of knee OA was evaluated according to the Kellgren–Lawrence classification. HTO was performed. For assessment of its results, the investigators determined the degree of pain using a visual analogue scale (VAS) and the KJ status by the Knee Society Score (KSS) scale. The results were assessed at 1 (n=32) and 3.0±0.6 (n=2) years.
Keywords: osteoarthritis, knee osteoarthritis, genu varum, opening-wedge high tibial osteotomy, total knee arthroplasty.