**УДК 616.5-089.844-057.4**

**К.Т. Тулеуов, У.Р. Мирзакулова, К.С. Бименов, А. Джунусов, А. Абсетеров**
*Казахский Национальный медицинский университет имени С.Д. Асфендиярова*
*кафедра хирургической стоматологии*

# РЕКОНСТРУКТИВНАЯ ПЛАСТИКА ДЕФЕКТА ЧЕЛЮСТНО-ЛИЦЕВОЙ ОБЛАСТИ ФИЛАТОВСКИМ СТЕБЛЕМ (КЛИНИЧЕСКИЙ СЛУЧАЙ)

В статье приведен клинический случай пластики дефекта костной и мягких тканей лобной области с использованием филатовского стебля и титановой пластинки.
**Ключевые слова**: Дефект, челюстно-лицевая область, пластика, стебель Филатова

**Актуальность проблемы**

Первенство создания метода пластики круглым стеблем принадлежит В.П. Филатову. В 1917 г. в «Вестнике офтальмологии» №4-5 им была опубликована статья «Пластика на круглом стебле», в которой представил методику первичного замещения дефекта нижнего века, возникшего после удаления раковой опухоли, операция была проведена им 09.09.1916 г. [1, 2, 3]. За более чем столетие метод пластики Филатовским стеблем широко использовался челюстно-лицевыми хирургами с целью восстановления обширных дефектов тканей лица: носа, щек, губ, подбородка, неба, также для устранения обширных сквозных дефектов дна полости рта, передней стенки глотки и пищевода [4, 5]. Этот метод является длительным, многоэтапным, требующим большого терпения со стороны больного, и сопряжен с рисками осложнений. Филатовский стебель в современной клинической практике используется достаточно редко в связи с развитием других методов пластики, однако бывают случаи, когда его применение является необходимым [4].

**Цель**

Целью настоящего исследования явился анализ клинического случая применения Филатовского стебля для пластики дефекта мягких тканей лобной области**.**

**Пример клинического случая**

В данной статье представлен клинический случай применения Филатовского стебля в отделении челюстно-лицевой хирурги Алматинской областной многопрофильной клинической больницы (АОМКБ).

Пациентка У.Г., 1965 г.р., получила травму в результате ДТП в августе 2018 года. 27.08.2018г. в экстренном порядке госпитализирована в ЦРБ Илийского район, где проведена ПХО раны. 28.08.2018г была переведена в отделение челюстно-лицевой хирургии АОМКБ, в котором был установлен диагноз: Сочетанная травма. Множественные переломы лицевого скелета. Перелом скуловой кости и передней стенки верхнечелюстной пазухи слева. Дефект лобной кости и верхнего края глазницы. Перелом нижней челюсти по углу слева и во фронтальном отделе. Закрытый оскольчатый перелом средней трети левой ключицы со смещением. ОЧМТ. Ушиб головного мозга средней степени. Открытый вдавленный перелом лобной кости слева на основании ПЧЯ. OS (oculussinister) - проникающее ранение склеры с выпадением внутренней оболочки. Обширная ушибленно-рваная рана лица, лобной области и крыла носа слева (рисунок 1).

**Рисунок 1 - Пациентка У.Г., 54 года. Мультиспиральная компьютерная томограмма челюстно- лицевой области при поступлении в АОМКБ**

30.08.2018г. в отделении челюстно-лицевой хирургии АОМКБ, произведено оперативное лечение пациентки челюстно-лицевыми хирургами совместно с нейрохирургом и офтальмологом под эндотрахеальным наркозом:

Закрытие дефекта лобной кости титановой сеткой;

Остеосинтез и репозиция скуловой кости и передней стенки гайморовой пазухи слева;

Репозиция костей носа;

Двухсторонний остеосинтез нижней челюсти;

Остеосинтез ключицы слева;

OS(oculus sinister) эвисцероэнуклеация

В послеоперационном периоде образовался дефект кожи и мягких тканей в лобной области, над титановым имплантатом произошел частичный некроз тканей, в результате чего имплантат из титановой сетки обнажился (рисунок 2).

**Рисунок 2 - Дефект мягких тканей лобной области слева с обнажением титановой пластины**

Был проведен консилиум, в результате которого принято решение закрыть дефект мягких тканей лобной области филатовским стеблем. Под эндотрахеальным наркозом была проведена операция – формирование филатовского стебля на передне-внутренней поверхности левой руки (рисунок 3, А).

**А** **Б**

**Рисунок 3 - Формирование стебля (А); тренировка стебля (Б)**

После заготовки стебля и снятия швов производили тренировку одной из питающих ножек путем пережатия на 5 минут (рисунок 3, Б), далее постепенно увеличивали время пережатия на 5 минут. По достижении 2 часов при отсутствии сосудистой реакции стебля (отечность, бледность, цианоз) был проведен второй этап – перемещение одной ножки стебля к границе дефекта тканей в левой лобной области (рисунок 4).

**Рисунок 4 - Перемещение одной ножки стебля к границе дефекта в левой лобной области**

Пациентка через 10 дней была выписана на амбулаторное лечение. Через две недели был проведен третий этап – перенос второй ножки стебля к краю дефекта в лобной области (рисунок 5) и его распластывание.

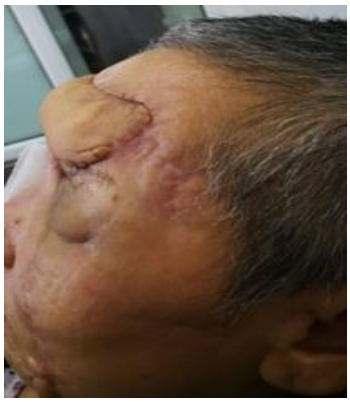

**Рисунок 5 - Десятые сутки после операции распластывания филатовского стебля в области дефекта**

При осмотре пациентки через месяц состояние тканей в лобной области удовлетворительное.

**Обсуждение и заключение**

Таким образом, в приведенном клиническом примере нами показано, что благодаря основному преимуществу Филатовского стебля, который заключается в его жизнеспособности, удалось успешно закрыть дефект мягких тканей лба у пациентки и тем самым улучшить процесс реабилитации. Особенностью и сложностью в данном случае пластики явилось то, что филатовский стебель распластывался не на тканях организма человека, а на металлическом имплантате, что ухудшало условия приживления. Филатовский стебель в некоторых случаях остается единственной возможностью восстановления дефекта мягких тканей, как в нашем клиническом случае.

СПИСОК ЛИТЕРАТУРЫ

1. Филатов В.П. Пластика на круглом стебле // Вестник офтальмологии. – 19177 - №1(34). – С. 149-158.
2. Кошельков Я.Я. Пластика филатовским лоскутом обширных послеожоговых дефектов тканей лица // Вестник Российской военно-медицинской академии. – 2010. - №1(29). – С. 61-62.
3. Fan J., Liu L., Gan C. Nasal Reconstruction. In: Hyakusoku H et al., editors. Color Atlas of Burn Reconstructive Surgery // Springer-Verlag Berlin Heidelberg. - 2010. – P. 260-269.
4. Матчин А.А. 100 лет стебельчатой кожной пластике по методу В.П. Филатова // Вестник Национального медико-хирургического центра им. Н.И. Пирогова. – 2016. – Т.11, №4. – С. 120-122.
5. Поляков А.В., Богданов С.Б., Савченко Ю.П., Фоменко О.М. Актуальность использования филатовского стебля в хирургическом лечении пациентов с ранами и рубцовыми деформациями кожи // Кубанский научный медицинский Вестник. – 2018. - №25(1). – С. 111-116.

**К.Т. Тулеуов, У.Р. Мирзакулова, К.С. Бименов, А. Джунусов, А. Абсетеров**
*С.Ж. Асфендияров атындағы Қазақ Ұлттық медицина университеті*
*хирургиялық стоматология кафедрасы*

**ФИЛАТОВ САБАҚШАСЫМЕН БЕТ ӘЛПЕТ АЙМАҒЫНЫҢ АУҚАУЫН ҚАЙТА ҚАЛПЫНА КЕЛТІРУ ПЛАСТИКАСЫ (КЛИНИКАЛЫҚ ЖАҒДАЙ)**

**Түйін:** Бұл мақалада филатов сабақшасымен титан пластинасын қолдану арқылымандай аймағының сүйек және жұмсақ тіндерінің ақауларының қалпына келтірудің клиникалық мысалы баяндалған.
**Түйінді сөздер**: Ақау, бет-әлпет аймақ, пластика, Филатов сабақшасы

**K.T. Tuleuov, U.R. Mirzakulova, K.S. Bimenov, A. Dzhunusov, A. Abseterov**
*Asfendiyarov Kazakh National medical university*
*Department of Surgical Dentistry*

**RECONSTRUCTIVE PLASTIC SURGERY OF THE MAXILLOFACIAL DEFECT WITH FILATOV'S FLAP (CLINICAL CASE)**

**Resume:** The article presents a clinical case of plastic surgery of bone and soft tissues defect in the frontal region using a Filatov's flap and a titanium plate.
**Keywords**: Defect, maxillofacial region, plasticsurgery, Filatov'sflap