S.SH.TURSUNKHOJAYEVA, Y.N. MAJIDOVA, D.A. ALIJANOVA
The Tashkent pediatry medical institute, chair of neurology,
children neurology with medical genetics

ALTERNATING HEMIPLEGIA SYNDROM IN CHILDREN
(CLINICAL CASE)

Resume: Alternating hemiplegia is rare syndrom of the early childhood. The frequency of occerrence syndrom of the alternating hemiplegia is jot found in the population. The syndrom of alternating hemiplegia characterized by repeated episodes of hemiplegic attacks, which leading to the development of neurological disorders and reduce the level of mentel development. This article provides an analysis of a clinical case of alternating hemiplegia syndrom as an example of the child A. 9 years old.
Keywords: alternating hemiplegia syndrom, paroxysms, hyperkinesis, chidren.

УДК: 616-089-06-056.24:616.8-003.9

С.Т. ТУРУСПЕКОВА [1], Д.А. МИТРОХИН [1], А.С. ОСТАПЕНКО [1], Е.Ш. КУДАБАЕВ [2], Ж.Х. ЖЕЛДЫБАЕВА [1]
КазНМУ им.С.Д.Асфендиярова[1],
кафедра ИиР по неврологии, ГКБ №1[2]

ОСОБЕННОСТИ НЕЙРОРЕАБИЛИТАЦИИ ПАЦИЕНТОВ С СИНДРОМОМ НЕУДАЧНОЙ ОПЕРАЦИИ

Проведена оценка эффективности препарата мильгамма у пациентов с дискогенными радикулопатиями, перенесшими дискэктомию, исследованы 39 пациентов от 38 до 54 лет. Установлена высокая клиническая эффективность мильгаммы, проявившаяся анальгетическим эффектом, позитивными изменениями в психоэмоциональной сфере и поведенческой установке.
Ключевые слова: *дискэктомия, нейрореабилитация, нейротропная терапия, мильгамма.*

Введение: Несмотря на успехи вертеброневрологии последних лет, разработка лечебной тактики при дегенеративно-дистрофических поражениях межпозвонкового диска остается актуальной проблемой **[1]**. Лечение больных дорсопатиями в большинстве случаев проводится консервативно **[2]**, но нередко возникает необходимость в хирургических вмешательствах, методы которых постоянно совершенствуются **[3]**.Однако даже с помощью использования современной хирургической техники удаления грыж межпозвонковых дисков не всегда удается полностью устранить как корешковый болевой синдром, так и его рецидивы. Ведущей причиной болевого синдрома после операции дискэктомии служит сохранение патогенетических факторов, поддерживающих дисфункцию радикулярных нервных волокон: неполная ликвидация дегенеративных изменений тканей корешка, особенно сенсорных волокон, трофический, ишемический, воспалительный компонент и другие. Особую роль играет фактор радикулярного кровоснабжения и микроциркуляции, только при полноценном восстановлении перфузии корешка, восстановлении его структуры возможен выраженный регресс болевого синдрома.

Учитывая вышеизложенное, становится очевидным необходимость не только устранения боли путем дифференцированной фармакотерапии, но и восстановление функционального состояния периферической и центральной нервной системы. С этих позиций наше внимание привлек препарат Мильгамма, представляющий комбинацию витаминов группы В. Хорошо известно, что витамины группы В являются нейротропными и существенным образом влияют на процессы в нервной системе (на обмен веществ, метаболизм медиаторов, передачу возбуждения), могут оказывать фармакологическое действие на разные звенья патологического болевого процесса: они способны тормозить прохождение болевой импульсации на уровне задних рогов и таламуса; усиливать действие антиноцицептивных нейромедиаторов - норадреналина и серотонина; способствовать регенерации нервных волокон; блокировать действие и/или ингибировать синтез воспалительных медиаторов[4]. В настоящее время ведутся клинические и экспериментальные исследования по **применению** витаминов в качестве активных лекарственных средств, с **новыми** механизмами действия [5-7].

Всё вышеуказанное мотивировало к проведению клинического исследования.

Цель исследования: оценить эффективность применения препарата Мильгамма в реабилитации пациентов с синдромом неудачной операции.

Материалы и методы исследования: Исследование проводилось у 39 пациентов с выраженным болевым синдромом в возрасте от 38 до 54 лет (из них женщин -15, мужчин -24) с дискогенными радикулопатиями, рефлекторными болевыми синдромами позвоночника. 17 пациентов страдали дорсопатией шейного отдела позвоночника, радикулопатией вследствие грыжи диска С4-С5-С6. У 22 больных была диагностирована дорсопатия пояснично-крестцового отдела позвоночника, грыжа диска L4-L5-S1, радикулопатия. Все пациенты проходили длительный процесс лечения консервативными методами, однако купирования болевого синдрома достичь не удалось, после чего всем были проведены дискэктомии. Тем не менее, даже после нейрохирургического вмешательства полностью устранить как корешковый болевой синдром, так и его рецидивы не удалось. В связи с чем пациенты были направлены на дальнейшее лечение в отделение нейрореабилитации ГКБ№1 г.Алматы.

Использовались клинико–неврологический анализ, нейровизуализация (МРТ, КТ, рентгенография), визуальная аналоговая шкала (ВАШ), шкала вербальных оценок (ШВО) для оценки интенсивности болевого синдрома (ежедневно), а также опросник боли McGill. Оценка поведенческого компонента боли проводилась с помощью опросника градации боли (CPG), шкалы невротизации (основой для выбора вопросов стали опросник MMPI и опросник Спилбергера). Также заполнялись анкеты степени удовлетворенности пациента лечением, шкала впечатлений пациента об эффективности терапии, анализ побочных явлений терапии. Статистический анализ проводился с помощью параметрических и непараметрических методов (программа Statistica 5.0).

Всем пациентам была назначена ступенчатая терапия: Мильгаммма по 2,0 мл внутримышечно в течение 5 дней, затем переход на пероральный прием препарата

Мильгамма-композитум по 1 драже 3 раза в день в течение 30 дней.
В качестве контроля были отобраны 15 больных, сопоставимых по полу и возрасту, клиническим проявлениям, находившиеся на лечении в ГКБ №1 и получавших терапию по протоколу, но без мильгаммы. Одновременно все пациенты получали стандартную комплексную терапию, включая физиотерапию, массаж, ЛФК, иглорефлексотерапию.

Результаты и их обсуждение: Тщательный клинико-неврологический анализ субъективных и объективных симптомов показал наличие у всех больных болевого синдрома смешанного характера с нейропатическим и ноцоцептивным компонентами.
Интенсивность болевого синдрома оценивалась по шкале вербальных оценок (ШВО).Из рисунка 1 видно, что интенсивность боли в обеих группах до лечения была сопоставима и соответсвовала сильной боли и выше.

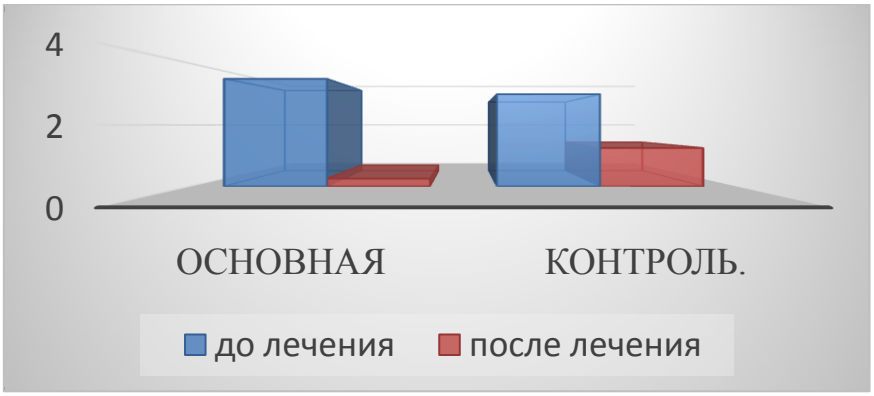

Рисунок 1 - Динамика интенсивности болевого синдрома в процессе лечения по ШВО

Полученные результаты показали, что в основной группе пациентов использование препарата Мильгамма позволило достигнуть полного купирования болевого синдрома у 97,4%пациентов, только у одного пациента она снизилась до 0,25 балла по шкале вербальных оценок, что соответствует ниже слабой боли. Данный факт выглядит весьма показательным по сравнению с группой контроля, где болевой синдром был купирован лишь у 58,7% больных. Интенсивность болевого синдрома колебалась между слабой и умеренной.
По данным оценки субъективного восприятия боли по шкалам ВАШ уменьшение болевого синдрома наблюдалось почти на 5,0 см (с 7,5±0,3 см до 2,6 ±0,3 см) ($p<0,05$) уже на 3-5 день терапии, а ко дню выписки из стационара значение приблизилось к 0 см, тогда как в группе контроля результаты снизились до показателя 1,7.(Рисунок 2)
Благодаря достаточно быстрому достижению обезболивающего эффекта пациенты первой группы имели возможность начать более активную реабилитацию, расширить прием физиотерапевтических процедур, увеличить объем нагрузок лечебной физической культуры, что, в свою очередь, позволило сократить длительность стационарного лечения в указанной группе в среднем на 15-20%.

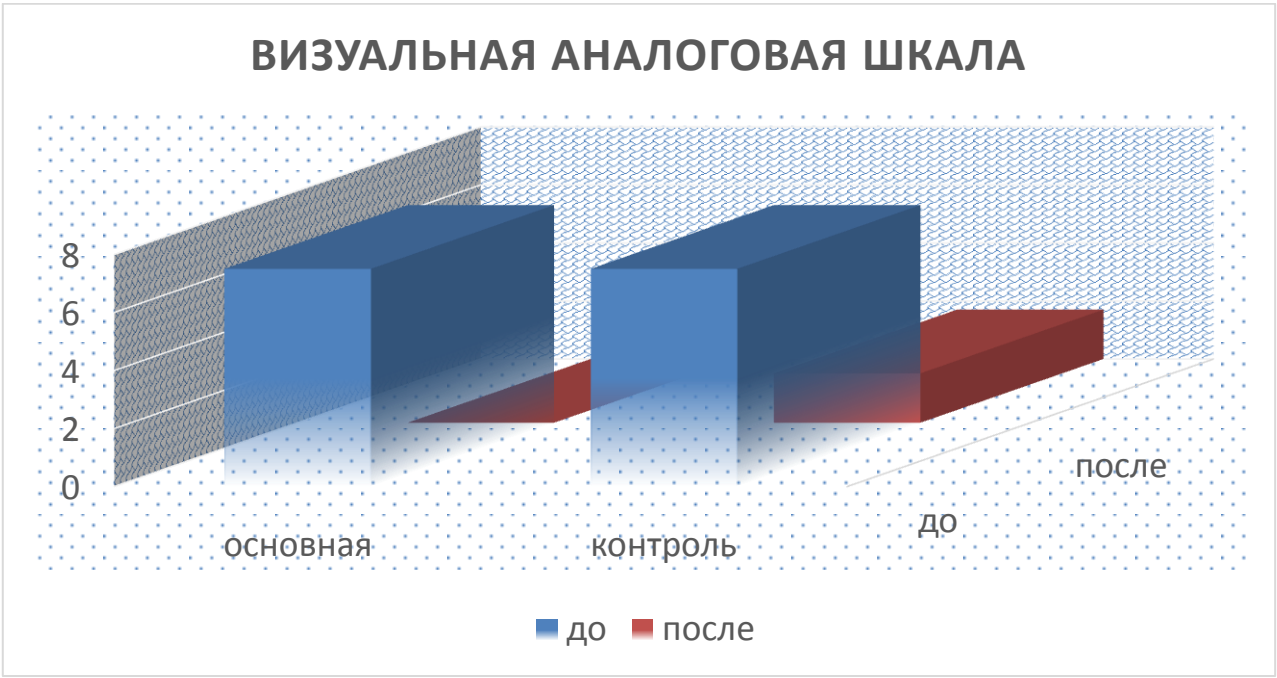

Рисунок 2 - Динамика интенсивности болевого синдрома в процессе лечения по ВАШ

Также немаловажным моментом является то обстоятельство, что побочные эффекты у пациентов, принимавших Мильгамму, не отмечались. В то же время в группе контроля побочные эффекты наблюдались у 26% больных и проявлялись в основном болями в эпигастрии и правом подреберье, ощущением тошноты.
Ранговый Индекс Боли (РИБ) и индекс числа выделенных дескрипторов

(ИЧВД) по опроснику McGill также подтвердил высокую степень обезболивающего эффекта нейротропной терапии (Таблица 1)

Таблица 1 - Динамика болевого синдрома по данным опросника Mc Gill

группы	**Основная**		**контроль**	
индекс	До лечения	после	До лечения	после
Сенсорный ИЧВД	14,3±8,55	0,45±0,81	14,6±8,54	5,45±4,31
Аффективный ИЧВД	5,14±8,55	0,91±0,81	5,11±8,54	1,53±1,11
Суммарный ИЧВД	19,44±8,45	1,36±0,16	19,71±8,55	6,98±4,52
Сенсорный РИБ	12,45±8,23	0,59±0,06	11,49±8,32	4,45±3,91
Аффективный РИБ	4,89±8,23	0,62±0,12	5,99±8,32	1,76±1,31
Суммарный РИБ	17,34±8,34	1,22±0,16	17,48±8,35	6,21±4,8

На фоне применения мильгаммы и мильгаммы-композитум значимо изменилась оценка поведенческого компонента боли по опроснику Chronic Pain Grade: степень градации с исходного значения IV снизилась до I-0 (Рисунок 3)

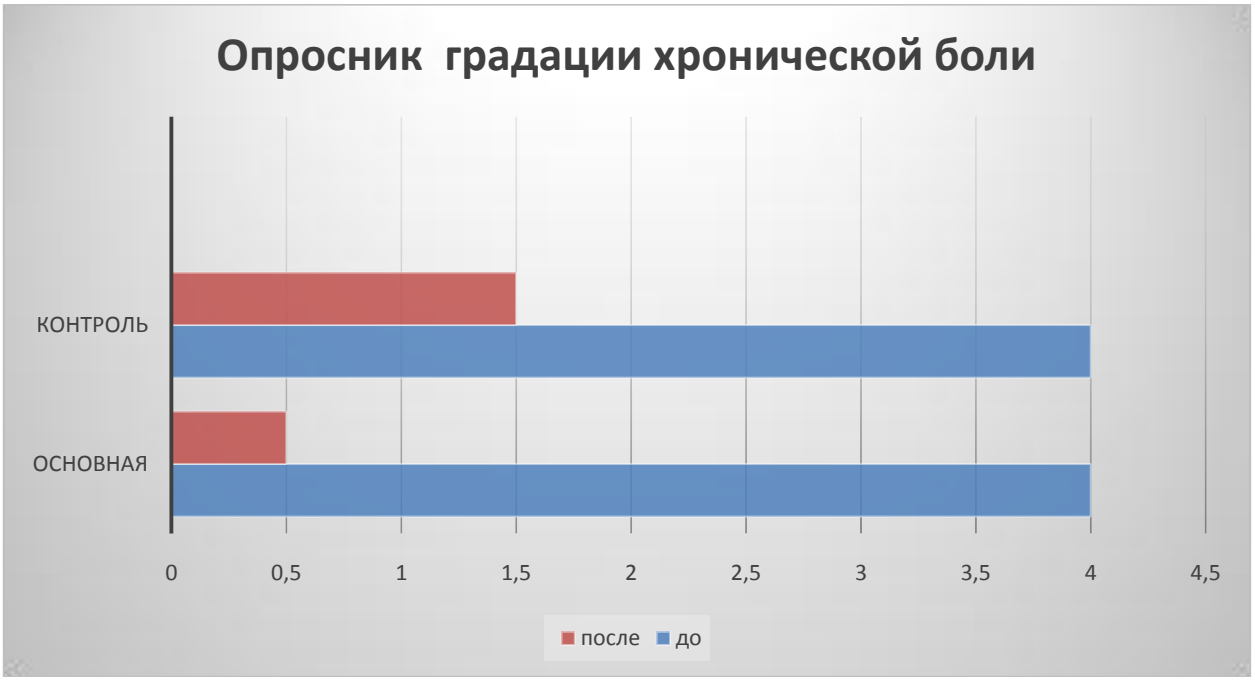

Рисунок 3 - Динамика поведенческого компонента боли по опроснику градации боли (CPG) в процессе лечения

Согласно данным шкалы невротизации также наблюдалась положительная динамика, степень невротизации с 4,9 баллов снизилась до 1,2 баллов. Этот факт, на наш взгляд, очень важен, так как он позволил снизить дозы транквилизаторов и антидепрессантов или отказаться от них вообще у пациентов. Все пациенты показали высокую степень удовлетворенности лечением. Побочных эффектов в данном исследовании не наблюдалось.

Выводы: таким образом, проведенное исследование показало, что на фоне применения препарата Мильгамма реабилитация пациентов с синдромом неудачной операции после дискэктомии была более эффективной. При этом, полученные результаты позволили выявить не только высокую анальгетическую эффективность препарата Мильгамма. На фоне приема нейротропных витаминов группы В у пациентов наблюдались позитивные изменения и в психоэмоциональной сфере, и в поведенческой установке. Позитивная динамика сенсорных, астенических, тревожных расстройств у пациентов, в свою очередь, повлияла на общий психоэмоциональный фон и повысила уровень их мотивации к социальной адаптации, что, в конечном итоге, отразилось на качестве их жизни. А достижение улучшения качества жизни пациентов, несомненно, одна из главных целей и одна из первоочередных задач нейрореабилитации.

Проведенное исследование позволяет убедиться в том, что комбинация витаминов группы В в препарате Мильгамма могут оказывать фармакологическое действие на разные звенья патологического болевого процесса, т.е. влиять на оба компонента боли: на ноцицетивный и на нейропатический. Также Мильгамма, по видимому, способна усиливать действие антиноцицептивных нейромедиаторов - норадреналина и серотонина; способствовать регенерации нервных волокон, что подтверждается нашими наблюдениями. Таким образом, полученные результаты позволяют высказать мнение, что комплекс витаминов группы В является базовым в реабилитации больных с синдромом неудачной операции после дискэктомии.

СПИСОК ЛИТЕРАТУРЫ
1 Новиков Ю.О. Боль в спине: клиника, дифференциальная диагностика, лечение. // Вертеброневрология. - 2001. - № 1-2. - С. 33 - 37.
2 Иваничев Г.А. Мануальная медицина. – Казань: 2000. – С. 649 - 657.
3 Turgut M. Spinal cord compression due to multivel thoracic disc herniation: surgical decompression using a "combined" approach. A case report and review of the literature. // J. Neurosurg Sci. - 2000. - V. 44 , № 1. - P. 53 - 59.
4 Данилов А.Б. Применение витаминов группы В при болях в спине: новые анальгетики? //Русский медицинский журнал http://www.rmj.ru/articles_5760.htm
5 Franca DS, Souza AL, Almeida KR, Dolabella SS, Martinelli C, Coelho MM. B vitamins induce an antinociceptive effect in the acetic acid and formaldehyde models of nociception in mice. Eur J Pharmacol. - 2001 Jun 15. - 421(3). P. 157–164.
6 Jurna I, Carlsson KH, Komen W, Bonke D. Acute effects of vitamin B6 and fixed combinations of vitamin B1, B6 and B12 on nociceptive activity evoked in the rat thalamus: dose–response relationship and combinations with morphine and paracetamol.: Klin Wochenschr. - 1990 Jan 19. - 68(2). – P.129–135.
7 Wang ZB, Gan Q, Rupert RL, Zeng YM, Song XJ. Thiamine, pyridoxine, cyanocobalamin and their combination inhibit thermal, but not mechanical hyperalgesia in rats with primary sensory neuron injury. Pain. - 2005 Jul. -116(1–2). – P.168-169.

С.Т. ТҰРҰСПЕКОВА, Д.А. МИТРОХИН, А.С. ОСТАПЕНКО, Е.Ш. ҚҰДАБАЕВ, Ж.Х. ЖЕЛДІБАЕВА
ЖАЙСЫЗ ОПЕРАЦИЯНЫҢ СИНДРОМЫМЕН ЕМДЕЛУШІЛЕРДІҢ НЕЙРОРЕАБИЛИТАЦИЯНЫҢ ӨЗГЕШЕЛІКТЕР

Түйін: 38 жастан 54 жасқа дейінгі дискогендік радикулопатиямен, дискэктомиямен ауырған 39 науқасқа мильгамма дәрісінің тиімділігіне баға берілді. Позитивтік озгерістер психоэмоционалдық аясында және қылықтық турақтылыққа көрсетілді, анельгетикалық әсер етуде мильгамманың жоғарғы клиникалық тиімділігі анықталды.
Түйінді сөздер: дискэктомия, нейрореабилитация, нейротроптық терапиясы, мильгамма.

S.T. TURUSPEKOVA, D.A. MITROKHIN, A.S. OSTAPENKO, E.SH. KUDABAEV, ZH.H. ZHELDYBAEVA
FEATURES NEUROREHABILITATION OF PATIENTS WITH UNSUCCESSFUL OPERATION SYNDROME

Resume: There has been done an assessment of efficiency of milgamma among patients with discogenic radiculopathy, who had undergone discectomy . 39 patients aged 38 to 54 were examined. High clinical efficiency of milgamma was established. It showed up in analgetic effect, positive changes in a psycho-emotional sphere and behavioral settings.
Keywords: discectomy, neurorehabilitation, neurotropic therapy, milgamma.

УДК:616.856-008.434/46

М.Н.ХАНОВА, Ё.Н. МАДЖИДОВА
Ташкентский педиатрический медицинский институт

ХАРАКТЕРНЫЕ ПРИЗНАКИ НЕМОТОРНЫХ ПРОЯВЛЕНИЙ БОЛЕЗНИ ПАРКИНСОНА

В основу данной статьи положены данные обследования 58 больных болезнью Паркинсона. У данной категории больных были проанализированы немоторные проявления заболевания. Установлено, что тревога и депрессия, утомляемость, надсегментарные вегетативные нарушения, расстройства сна закономерно регистрируются у пациентов, страдающих паркинсонизмом. Выраженность этих синдромов зависит от стадии БП и ее прогрессирования.
Ключевые слова: *немоторные проявления болезни Паркинсона, когнитивные расстройства, домоторные проявления болезни Паркинсона, двигательные нарушения.*

Актуальность. Неуклонно прогрессирующее хроническое нейродегенеративное заболевание центральной нервной системы - болезнь Паркинсона (БП) - традиционно рассматривалось как патология, преимущественно поражающая моторную или двигательную сферу [1, 4].

Однако в последнее время особое место уделяется немоторным проявлениям БП , которые отмечаются практически у всех пациентов, независимо от возраста дебюта и стадии болезни. Нередко они доминируют в клинической картине заболевания, значимо влияют на качество и продолжительность жизни пациентов с БП [3]. К немоторным проявлениям БП относят вегетативные, психические, диссомнические, сенсорные и некоторые другие нарушения [2].

БП проявляется широким спектром психических расстройств, включая когнитивные, аффективные, поведенческие и психотические нарушения. Психические расстройства играют важнейшую роль в структуре клинических проявлений рассматриваемой патологии. Так, депрессия и познавательные расстройства являются одними из основных факторов, определяющих качество жизни больных [6]. Симптомы депрессии и расстройства памяти той или иной степени выраженности определяются у половины больных с БП [5].

По данным различных авторов до появления двигательных расстройств, существует период домоторных проявлений БП, на протяжении которого наблюдается восходящее поражение структур ствола головного мозга и обонятельного анализатора, что дает спектр немоторных нарушений.

Таким образом, во всем мире активно изучаются возможности более ранней диагностики БП.

Цель исследования: изучить особенности немоторных проявлений БП в зависимости от тяжести заболевания.