УДК 616.136.7

Ш.О. Оспанова, Г.И. Джубанова, А.О. Алмаханова, Л.Ш. Гаражаева
Городская Клиническая Больница №7
Казахский Национальный медицинский университет имени С.Д. Асфендиярова

КЛИНИЧЕСКИЙ СЛУЧАЙ БОЛЬНОЙ С ФИБРОМУСКУЛЯРНОЙ ДИСПЛАЗИЕЙ ПРАВОЙ ПОЧЕЧНОЙ АРТЕРИИ

Фибромускулярная дисплазия (ФМД) — это группа гетерогенных диспластических заболеваний артерий мышечного типа среднего и малого диаметра неизвестной этиологии [1, 2]. Хотя ФМД описана в различных артериях человека, чаще всего она поражает почечные артерии (ПА), в отношении изменений которых в 1958 г. был впервые предложен этот термин.
Основными признаками заболевания являются: стойкая, часто злокачественная, артериальная гипертензия (АГ) у лиц молодого возраста, выявление на ангиограмме множественных сужений, чередующихся с постстенотическими расширениями (в виде "ниток бус" или "четок").
Ключевые слова: *артериальная гипертензия, фибромускулярная дисплазия, стеноз почечной артерии*

Фибромускулярная дисплазия (ФМД) - идиопатическое заболевание с сегментарным поражением мышечного слоя стенки артерии невоспалительного и неатеросклеротического генеза, которое приводит к стенозированию артерий мелкого и среднего калибра [3,5] (рисунок 1). Чаще всего поражаются почечные артерии, которые занимают второе место (10-15%) в структуре реноваскулярной АГ, после ишемической болезни почек вследствие атеросклероза.

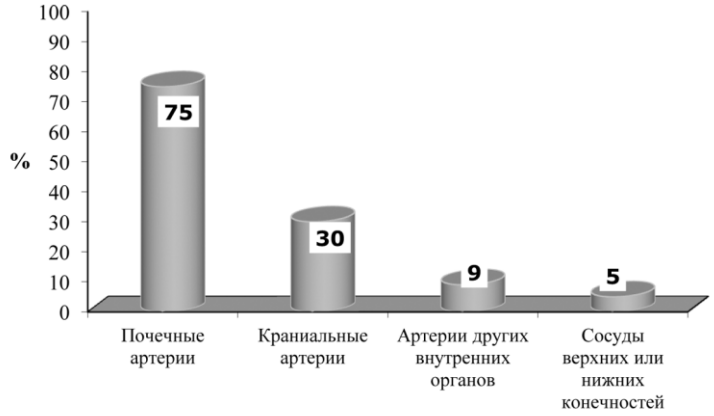

Рисунок 1 - Частота поражений сосудов различной локализации при фибромускулярной дисплазии (Begelman S.M., Olin J.W., 2000)

ФМД чаще встречается у женщин в возрасте 15–50 лет и является причиной приблизительно 10 % всех случаев реноваскулярной гипертензии [3,4] (рисунок 2).

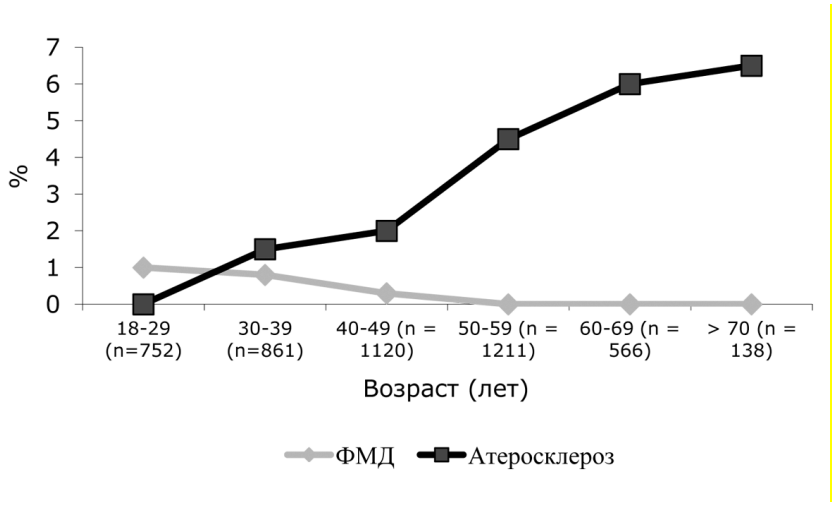

Примечание: ФМД — фибромускулярная дисплазия

Рисунок 2 - Распространенность реноваскулярной гипертензии в зависимости от возраста и этиологии (Prisant L.M. et al., 2006)

Золотым стандартом диагностики стеноза почечной артерии до сегодняшнего дня остается ангиография.
Представляем клиническое наблюдение фибромускулярной дисплазии, диагностированной у пациентки А., 30 лет.
Описание клинического случая. Пациентка А., 30 лет поступила в стационар с жалобами на головные боли в затылочной области, головокружение, шум в ушах, тошноту, общую слабость.
Из анамнеза: впервые повышение цифр АД до 140/100 мм рт ст. были зарегистрированы в 2007 году во время I-ой беременности. Был выставлен диагноз: ВСД по гипертоническому типу, по назначению врача принимала допегит 250мг 1таб*2 раза в день. После родов в поликлинику не обращалась. В 2009 году во время II-ой беременности в сроке 25 недель была госпитализирована в ОРИТ

родильного дома №3 по поводу преэклампсии. Была выписана с улучшением (целевыми цифрами АД 150/100 мм рт ст.), рекомендовано принимать допегит 250мг 1таб*3 раза в день. Беременность завершилась физиологическими родами, в последующем контроль АД не вела. С сентября 2016года отмечает повышение АД с максимальным подъемом до 207/140 мм рт ст. К врачам не обращалась, самостоятельно периодически принимала индапамид 2,5мг, каптоприл 25мг. В связи с ухудшением состояния госпитализирована в отделение терапии ГБ№7.

Анамнез жизни: Наследственность отягощена: родители страдают АГ.

При осмотре: кожные покровы и видимые слизистые оболочки обычной окраски. ЧДД 18 в мин. Тоны сердца приглушены, ритм правильный. АД на левой руке 170/90 мм рт ст. , на правой - 160/90 мм рт ст. ЧСС- 86 в мин. Живот мягкий, при пальпации безболезненный. Печень по краю реберной дуги.

В общем анализе крови: показатели в норме. В биохимическом анализе крови: показатели функции почек в пределах нормы (мочевина 4,9 ммоль/л, креатинин 75мкмоль/л). В общем анализе мочи: отмечается гипостенурия (удельный вес-1005), протеинурия (белок 0,066г/л). Суточная протеинурия: результат несколько повышен (0,158 г/л). На ЭКГ: Ритм синусовый с ЧСС 82 уд в 1 мин. Нормальное положение ЭОС. Гипертрофия левого желудочка. УЗИ почек: Двусторонний хронический пиелонефрит. Признаки обострения. МКД.

УЗДГ сосудов почек: Данные за стеноз правой почечной артерии, гемодинамически значимый. Повышение периферического сопротивления у истока правой почки.

КТ почек с контрастированием брюшной аорты: Снижение кровотока правой почечной артерии за счет стеноза. Ранее ветвление почечной артерии слева.

Рисунок 3 - Снимок КТ почек с контрастированием брюшной аорты. Стрелкой указано место сужения артерии

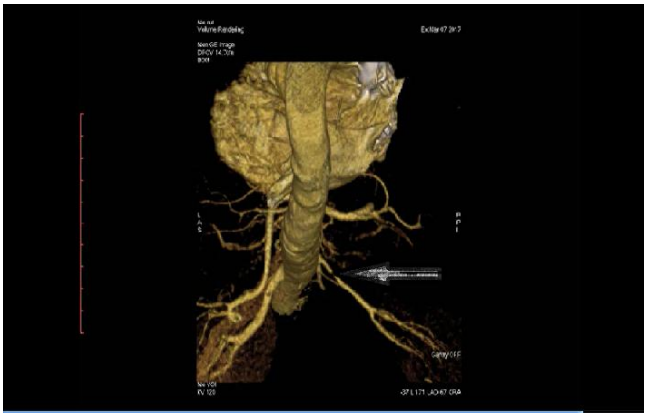

Рисунок 4 - Снимок КТ почек с контрастированием брюшной аорты. Стрелкой указано место сужения артерии

За время пребывания в стационаре проводилась терапия: эбрантил 5,0 в/в капельно, тромбоасс 100мг1таб вечером, арифам 1,5/10мг, $MgSO_4$ 25%-20,0+ физ. р-р 200,0 в/в кап.

С целью дифференциальной диагностики больная была обследована на предмет аутоимунных заболеваний: системных васкулитов и антифосфолипидного синдрома.

На основании жалоб, наследственного анамнеза, клинико-лабораторных и инструментальных данных установлен диагноз: фибромускулярная дисплазия с поражением почечных артерий; вазоренальная артериальная гипертензия. При консультации интервенционным кардиологом диагноз подтвержден, рекомендовано проведение селективной ангиографии почечной артерии с возможной ангиопластикой.

В последующем в условиях ННЦХ имени А.Н. Сызганова больной было проведено стентирование правой почечной артерии. Состояние пациентки после операции стабильное, головные боли не беспокоят, цифры АД стабилизировались до 130/80 мм рт ст.

В представленном клиническом случае имеется классическая симптоматика поражения почечных артерий при фибромускулярной дисплазии в виде развития неконтролируемой стандартными схемами гипотензивной терапии вазоренальной АГ. Отсутствие общевоспалительного синдрома и признаков лабораторной активности на протяжении всего периода наблюдения не позволило подтвердить диагноз аутоиммунного заболевания.

.В качестве дифференциально-диагностического метода исследования была использована селективная ангиография почечной артерии. Проведенное стентирование правой почечной артерии позволило купировать вазоренальную артериальную гипертензию.
На сегодняшний день причина возникновения фибромускулярной дисплазии остается неизвестной, хотя принято считать, что это генетически обусловленное заболевание [6]. Основным методом лечения является хирургическое, которое, как правило, рекомендуется пациентам молодого возраста. Результаты хирургического лечения при ФМД обратно пропорциональны продолжительности заболевания. Соответственно своевременное и качественное обследование больных позволяет поставить диагноз в более ранние сроки, что обеспечит благоприятный прогноз.

СПИСОК ЛИТЕРАТУРЫ

1 Schneider D.B., Stanley J.C., Messina L.M. Renal artery fibrodysplasia and renovascular hypertension // Vascular Surgery. - Philadelphia, London, Toronto, Montreal, Sydney, Tokyo: W.B. Saunders company, 2005. - P. 1789–1804.
2 Slovut D.P., Olin J.W. Fibromuscular dysplasia // N. Engl. J. Med. - 2004. - Vol.350, №18. - P. 1862–1872.
3 Kallistratos M.S., Giannakopoulos A., German V., Manolis A.J. Diagnostic modalities of the most common forms of secondary hypertension // Hellenic J. Cardiol. - 2010. - Vol. 51, №6. — P. 518–529.
4 Lao D., Parasher P.S., Cho K.C., Yeghiazarians Y. Atherosclerotic renal artery stenosis — diagnosis and treatment // Mayo Clin. Proc. — 2011. - Vol. 86, №7. - P. 649–657.
5 Viera A.J., Neutze D.M. Diagnosis of secondary hypertension: an age-based approach // Am. Fam. Physician. - 2010. - Vol. 82, №12. - P. 1471–1478.
6 Textor, S.C. Renovascular hypertension and ischaemic renal disease // Comprehensive clinical nephrology. S. Louis: Elsevier. – 2010. – P. 451–468.

Ш.О. Оспанова, Г.И. Джубанова, А.О. Алмаханова, Л.Ш. Гаражаева
№7 Қалалық Клиникалық Аурухана,
С.Д. Асфендияров атындағы Қазақ Ұлттық медициналық университет

ОҢ ЖАҚ БҮЙРЕКТІҢ АРТЕРИЯСЫНЫҢ ФИБРОМУСКУЛЯРЛЫ ДИСПЛАЗИЯСЫ НАУҚАС ТУРАЛЫ КЛИНИКАЛЫҚ ЖАҒДАЙ

Түйін: Фибромускулярлы дисплазия (ФМД) — бұл орта және ұсақ артериялардың гетерогенды диспластикалық аурулардың тобы, этиологиясы белгісіз. ФМД адамның әртүрлі артерияларында кездеседі, бірақ көбінесе бүйрек артрияларды зақымдайды, оған қатысты өзгерістерге арнап 1958жылы осы термин бірінші рет ұсынды.
Аурудың негізгі белгілері: төзімді, жиі қатерлі, жас адамдарда артериалды гипертензия, ангиограммада көптеген тарылу анықтау, тарылудан кейінгі кеңейтумен кезектесетін (“моншақ” немесе “таспиқ” тәрізді)

Түйінді сөздер: артериалды гипертензия, фибромускулярлы дисплазия, бүйрек артериясының тарылу.

Sh.O. Ospanova, G.I. Jubanova, A.O. Almakhanova, L.Sh. Garazhayeva
№7 City Clinical Hospital,
Asfendiyarov Kazakh National medical university

CLINICAL CASE OF PATIENT WITH FIBROMUSCULAR DYSPLASIA OF THE RIGHT RENAL ARTERY

Resume: Fibromuscular dysplasia (FMD) — is a group of heterogeneous dysplastic diseases of arteries of the muscular type of medium and small diameter with unknown etiology. FMD described in various human arteries, most often it affects on the renal arteries, taking into account the changes of which in 1958 this term was proposed for the first time. There are the main symptoms of the disease: resistant, often malignant, arterial hypertension at young people, multiple restrictions in angiogram, which are alternating with poststenotic extensions (as “beads”).

Keywords: arterial hypertension, fibromuscular dysplasia, stenosis of the renal artery.