УДК 616.329-12-008.1

Д.А. Капсултанова[1], Р.К. Альмухамбетова[1], Ш.Б. Жангелова[1], У.Б. Ниязбек[1], Д.М. Сатаева[1], С.Е. Таджибаева[1], М. Фарахманд[1], А. Саадат[1], А. Шариф[1], Н.Б. Тулеова[2], Е.Н. Сергеева[2], С.Н. Шегенова [2]
КазНМУ им. С.Д.Асфендиярова[1]
Городской кардиологический центр г.Алматы[2]

КЛИНИЧЕСКИЙ СЛУЧАЙ ГРЫЖИ ПИЩЕВОДНОГО ОТВЕРСТИЯ ДИАФРАГМЫ У ПАЦИЕНТКИ С ИШЕМИЧЕСКОЙ БОЛЕЗНЬЮ СЕРДЦА

В статье представлен клинический случай грыжи пищеводного отверстия диафрагмы (ГПОД) у пациентки с ИБС. Данный клинический случай представляет интерес для врачей-кардиологов, так как у пациентов при ГПОД, учитывая близкое анатомическое положение и общность иннервации, загрудинную боль ишемической этиологии трудно дифференцировать с болью, обусловленной заболеваниями пищевода. Актуальность проблемы данной патологии во всем мире определяется ее широкой распространенностью среди населения России и стран СНГ.
Ключевые слова: *ишемическая болезнь сердца, грыжа пищеводного отверстия диафрагмы, диагностика.*

Введение. Грыжа пищеводного отверстия диафрагмы– является одним из самых распространенных заболеваний в гастроэнтерологической практике и представляет большую медицинскую проблему не только в Казахстане, но и во многих странах мира. У 26–50% пациентов ГПОД занимаеттретье место в структуре заболеваний желудочно-кишечного тракта после желчнокаменной болезни, язвенной болезни желудка и двенадцатиперстной кишки [1]. Ряд исследователей указывает, что диафрагмальные грыжи в гастроэнтерологической практике встречаются у каждого второго больного пожилого возраста [2]. Болевой синдром при ГПОД часто по своему характеру напоминает стенокардию. При этом у 25% больных с ИБС выявляется ГПОД, которая затрудняет дифференциальную диагностику сходных кардиалгий, в то же время обе патологические ситуации могут являться взаимно усиливающими отягощающими факторами в дестабилизации висцерального кровотока [3]. Таким образом, представляется клинический случай пациентки К.63 лет, которая была госпитализирована в Городской кардиологический центр г. Алматы с жалобамина боли за грудиной давящего, сжимающего характера с иррадиацией в левое плечо при незначительной физической нагрузке, одышку, сердцебиение.

Анамнез заболевания:Со слов больной ИБС и артериальная гипертензия (АГ) в течение многих лет. В 2009 году проведена коронароангиография (КАГ) в условиях НИИ КиВБ, сосуды интактны. Максимальное повышение - АД до 180/90 мм рт.ст., АД при котором чувствует себя удовлетворительно - 120/70 мм рт.ст. Принимает регулярно антигипертензивные препараты - хартил, конкор, кардиомагнил. Настоящее ухудшение в течение 10 дней до поступления в стационар, когда стала отмечать, что при незначительной физической нагрузке беспокоят давящие боли за грудиной; лечиласьу кардиолога в частном центре. Были прокапаны в/венно изокет, калйи-магний аспаргинат, ноэффекта терапия не дала. 14.11.17 госпитализирована в хозрасчетное отделение ГКЦ для дообследования и консервативной терапии.

Анамнез жизни:Наследственность не отягощена. Вирусные гепатиты, туберкулез, венерологические заболевания отрицает. Вредные привычки: отрицает. Операции: тубэктомия (1983, 1991), операция на кишечнике (резекция 80 см кишечника) в 2001г по поводу спаечного процесса.

При объективном осмотре состояние больной средней степени тяжести, сознание ясное. ИМТ 28 кг/м2. Кожные покровы сухие, чистые. Периферических отеков нет. В легких перкуторно – легочный звук. Аускультативно –дыхание везикулярное, хрипов нет. Тоны сердца приглушенны, ритм правильный. На момент осмотра АД 170/90 мм рт.ст., ЧСС 53 уд в мин.Язык влажный, чистый. Живот мягкий безболезненный. Печень у края реберной дуги. Стул оформленный. Мочеиспускание свободное, безболезненное.

Результаты лабораторно-инструментальных методов исследования: общий анализ крови - гематокрит 29., гемоглобин 88 г/л., эритроциты 4,3· 10^{12}/л., тромбоциты 375·10^{9}/л., лейкоциты 6,4·10^{9}/л., палочкоядерные 2, сегментоядерные 58, эозинофилы 4, базофилы 1, моноциты 9 , лимфоциты 26 , скорость оседания эритроцитов 28 мм/саґ(час).Кардиомаркеры: тропонин I(hsTnI)0,015 нг/мл.

Биохимический анализ крови: общий белок 71 г/л, мочевина 3,5 ммоль/л ,креатинин 72 ммоль/л, билирубин общий 19,4 мкмоль/л, АЛТ 14 ед/л, АСТ 26 ед/л, клубочковая фильтрация 89, СРБ количественный 0,4, глюкоза 5,9 ммоль/л, магний 0,86 , иониз.кальций 1,01 ммоль/л, калий 4,2 ммоль/л, натрий 142 ммоль/л.Липидный спектр: холестерин общий - 4,86 ммоль/л, триглицериды - 1,62 ммоль/л, холестерин ЛПВП - 1,01 ммоль/л, холестерин ЛПНП - 3,53 ммоль/л, КОА 3,8 , риск ИБС 3,4.

Коагуологические исследования крови: фибриноген 2,6 г/л, протромбиновое время 11,5 сек, РФМК 11,0 , МНО 1,03 , АЧТВ 30,2 сек, Тромбиновое время 17,9 сек.

ЭКГ при поступлении (Рисунок 1): Ритм синусовый с ЧСС 68 в минуту. Резкое отклонение ЭОС влево. Блокада передне-верхнего разветвления ЛНПГ. Рубец передне-септального отдела и передней стенки, ишемия по рубцам.

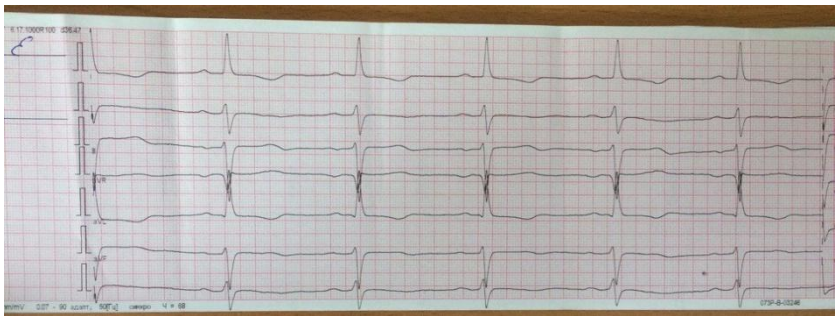

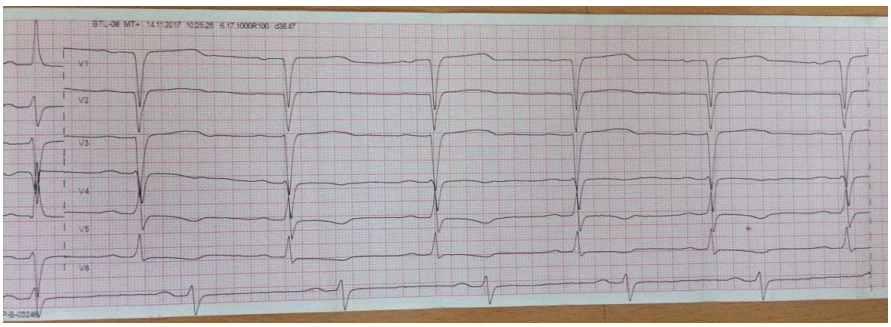

Рисунок 1-ЭКГ пациентки К.,63 года с грыжой пищеводного отверстия диафрагмы и ИБС при поступлении

ЭхоКГ:Расширение обоих предсердий. Аорта склерозирована. Аорта расширена на уровне синусов и в восходящем отделе. Кальциноз ФК АК и ФК МК. Кальцинат в основании ЗС МК. ЗС ригидная. Пролапс НК ств. АК. Кальцинаты на эндокарде ЛЖ. Гипертрофия миокарда ЛЖ. ГКМП. Диастолическая дисфункция обоих желудочков по 1 типу. Сократительная функция глобальная и региональная в норме. Дополнительная хорда в ЛЖ. В полости ЛП визуализируется эхогенное образование (tumor?) (из устьев легочных вен) S-6,5 см2, размеры 3,6*2,2. ФВ по Симпсону-64%, МЖП- 2,0см. Рекомендован МСКТ.

ЭФГДС: Пищевод свободно проходим на всем протяжении, н/3 гиперемирована, просвет расширен. Кардия смыкается не полностью. Складки среднего калибра. Слизистая желудка гиперемирована, рыхлая, в небольшом количестве желчь. Пилорус округлой формы, проходим. Луковица 12-перстной кишки не деформирована. Слизистая бледно-розового цвета. Залуковичный отдел без особенностей. Заключение: Эндоскопические признаки грыжи пищеводного отверстия. Недостаточность кардии. ДГР желчи. Рефлюкс гастрит.

КТ ангиопульмонография и ангиография сердца : МСКТ ангиографических данных за тромбоэмболию легочных артерий не выявлено. Хронический бронхит. В полости левого предсердия образований не выявлено. Грыжа пищеводного отверстия диафрагмы.

Рентген ОГК: D - 27,7см. Ширина сосудистого пучка - 50мм. Объем циркулирующей крови – не увеличен Cor: L- 15,4см, T- 14,4 см, cti- 51% Гемодинамика малого круга кровообращения – не нарушена В легких: рентген признаки хронического бронхита. Cor: тень сердца не увеличена, интенсивная. Аорта: плотная.

ЧПЭхоКГ: Стенка аорты уплотнена. В полости предсердия, а так же в других полостях сердца патологических образований не выявлено. Устья легочных вен свободны, кровоток не нарушен, скорость в легочных венах соответствует нормативам (0,7 м/с). В области межпредсердной перегородки патологических потоков не выявлено.

УЗИ ОБП и почек: Незначительные изменения паренхимы печени. Киста правой доли печени. ЖКБ. Эхо - признаки хронического калькулезного холецистита. Эхо -признаки хронического панкреатита. Эхо- признаки хронического двустороннего пиелонефрита. Микролитиаз.

На основании жалоб, анамнеза, данных объективного и лабораторно-инструментального обследования больной был выставлен окончательный диагноз:ИБС. Нестабильная стенокардия III А класс по Браунвальду. ПИКС (по ЭКГ) ХСН IIA ФК III по (NYHA). Артериальная гипертония II ст, Риск 4. ГЭРБ. Грыжа пищеводного отверстия диафрагмы. ЖКБ. Хр.калькулезный холецистит. Хроническая анемия тяжелой степени.

Больная получила лечение согласно Протоколу МЗ РК ведения пациентов с грыжой пищеводного отверстия диафрагмы и ИБС:режим 1, диета №10, годасал 100 мг 1/сут, ультрокс 10 мг/сут, кловикс 75 мг/сут, багровен 10 мг 1/4 /сут, омегаст 20 мг х 2 раза/сут, мотилиум 10 мг х 3 раза/сут, конкор 2,5 мг/сут, феррум лек 100 мг/сут. На фоне лечения самочувствие больной улучшилось.Больная жалоб не предъявляет. Кожные покровы и видимые слизистые бледные, чистые. В легких дыхание везикулярное, хрипов нет. Тоны сердца приглушены, АД - 110/70 мм рт ст., ЧСС- 76 в мин. Гемодинамика стабильная, ЭКГ без отрицательной динамики. Однако в общем анализ крови сохраняется лейкоцитоз, рекомендовано повторить ОАК в динамике через 10 дней, после завершения курса антибиотикотерапии.

Общий анализ крови при выписке: гематокрит 24,1 , гемоглобин 73 г/л, эритроциты 3,65 $.10^{12}$/л, тромбоциты 274 10^{9}/л, лейкоциты 10,3 , нейт. 73,1 %, эозинофилы 0,1% , базофилы 0,4 , моноциты 16,5 , лимфоциты 9,3 , ферритин 10,92 нг/мл.

ЭКГ в динамике (Рисунок 2): Ритм синусовый с ЧСС 68 в минуту. Резкое отклонение ЭОС влево. Блокада передне-верхнего разветвления ЛНПГ. Рубец передне-септального отдела и передней стенки, ишемия по передне-боковой стенке уменьшилась.

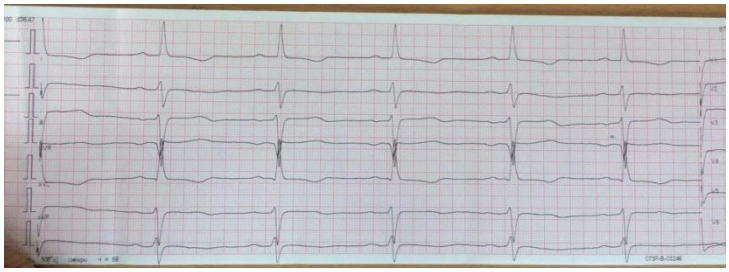

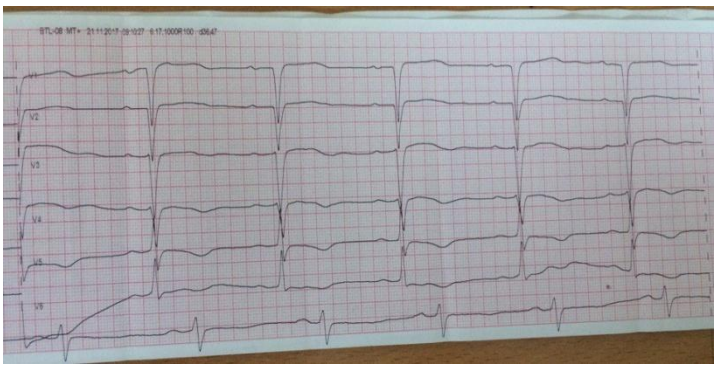

Рисунок 2-ЭКГ пациентки К., 63 года с ГПОД и ИБС в динамике

Пациентка была выписана с незначительным улучшением под наблюдение врача-кардиолога с рекомендациями продолжить приниматьприем медикаментов. Также была рекомендована консультация хирурга по поводу грыжи пищеводного отверстия диафрагмы для решения вопроса об оперативном лечении.

Заключение. При подозрении на грыжу пищеводного отверстия диафрагмы диагноз устанавливается на основании комплексной оценки клинических симптомов, данных неинвазивных инструментальных и лабораторных методов исследований, а при их недостаточной информативности диагноз должен быть верифицирован с помощью мультиспиральной компьютерной томографии. Возможно ГПОД провоцировала частые приступы стенокардии и, возможно, явилась причиной перенесенного инфаркта миокарда [4.5]. Практически неизученными у больных с сочетанной патологией остаются различные аспекты вегетативного дисбаланса, обуслловленные влиянием симпатического и парасимпатического компонента ВНС на периферические и центральные звенья вегетативной регуляции, а также корреляционные параллели отдельных маркеров ИБС и ГПОД при наличии изолированных и сочетанных форм этих болезней [6]. Сочетание ГПОД и ИБСсоздало определенные трудностипри постановке диагноза и существенно утяжелило состояние больной. Именно эти аспекты и определили актуальность выбранной темы.

СПИСОК ЛИТЕРАТУРЫ

1 Golwalla's MEDICINE for Students Twenty-Fifth Edition. - 2017. – 143 p. ISBN: 978-93-5152-474-8.
2 Симонова Ж.Г., Мартусевич А.К., Тарловская Е.И. Сочетанная Патология сердечно-сосудистой системы и желудочно-кишечного тракта. – Киров: 2013. –132 с.
3 Алиев С. А., Омаров О. И., Омаров И. М. Экспериментальное обоснование нового способа лечения аксиальной грыжи пищеводного отверстия диафрагмы // Вестник новых медицинских технологий. - 2013. — Т. 20, №1. — С.65-67.
4 Усанова И. Ю., Козлова Н. М., Лях Г. П. Гастроэзофагеальная рефлюксная болезнь у пациентов с избыточной массой тела и ее влияние на качество жизни // Забайкальс- кий медицинский вестник. - 2014. — №1. — С.132-138.
5 ДжулайГ.С.Болезнипищевода:учеб.пособие. -Тверь: Ред-изд.центрТвер.гос.мед. акад., 2014. — 166с.
6 И.Н.Гришин, А.В. Воробей, Н.Н. Чур - Грыжи пищеводного отверстия диафрагмы и рефлюксная гастроэзофагальная болезнь. - 2007. – 257 с.

Д.А. Капсултанова[1], Р.К. Альмухамбетова[1], Ш.Б. Жангелова[1], У.Б. Ниязбек[1], Д.М. Сатаева[1], С.Е. Таджибаева[1], М. Фарахманд[1], А. Саадат[1], А. Шариф[1], Н.Б. Тулеова[2], Е.Н. Сергеева[2], С.Н. Шегенова [2]

ДИАФРАГМАНЫҢ ӨНЕШТІК БӨЛІГІНДЕГІ ГРЫЖАСЫ БАР НАУҚАСТА ЖҮРЕКТІҢ ИШЕМИЯЛЫҚ АУРУЫ КЛИНИКАЛЫҚ ЖАҒДАЙЫ

Түйін: Бұл статияда диафрагманың өнештік бөлігіндегі грыжасы бар науқаста, жүректің ишемиялық ауруы клиникалық жағдайы қаралған. Бұл клиникалық жағдайға кардиологтар қызығушылық білдіреді, өйткені диафрагманың өнештік бөлігіндегі грыжасыбар науқастарда, анатомиялық жағынан жақын орналасқанынан және нерв иннервациясының бірге өтуіне байланысты, кеуде артындағы ишемиялық ауру сезімі этиологиясын өнеш ауруымен дифференциялдық дигностика жүргізу өте қиын. Бұл паталогияның жан жақтылығы бүкіл дүние жүзінде, Россия халқының арасында және ТМД мемлекетерінде кен таралған.

Түйінді сөздер: Диафрагманың өнештік бөлігіндегі грыжасы, жүректің ишемиялық ауруы, диагностика.

D.A.Kapsultanova[1], R.K. Almuhambetova[1], Sh.B. Zhangelova [1], U.B.Niyazbek[1], D.M. Satayeva[1], S.E.Tadjibayeva[1], M.Farahmand[1], A.Saadat[1], A.Sharif[1], N.B.Tuleuova[2], E.N.Sergeeva[2], S.N.Shegenova[2]

CLINICAL CASE OF DIAPHRAGMALHERNIA OF ESOPHAGUS IN A PATIENT WITH ISCHEMIC HEART DISEASE

Resume: The article presents a clinical case of hiatal hernia in a patient with ischemic heart disease. This clinical case is in interest of cardiologists, since in patients with hiatal hernia , Considering the close anatomical position and the commonality of innervation.The ischemic etiology of chest pain is difficult to differentiate with the pain caused by diseases of the esophagus .Relevance of the problem in this pathology throughout the world is determined by its wide prevalence among the population of Russia and CIS countries.

Keywords: Diaphragmal hernia of esophagus , ischemic heart disease, diagnostics.