УДК 616.718.4-092-089.

Г.Ж. ОМАРОВ, М.А. АШИМОВ, Т.А. ТЁ
Военный Клинический Госпиталь МО РК г. Алматы

СЛУЧАЙ ОПЕРАТИВНОГО ЛЕЧЕНИЯ ПАТОЛОГИЧЕСКОГО (СТРЕССОВОГО) ПЕРЕЛОМА ШЕЙКИ БЕДРЕННОЙ КОСТИ

В данной статье описывается случай оперативного лечения патологического (стрессового) перелома шейки бедренной кости у военнослужащего по призыву с хорошими клиническими результатами. Авторы статьи отражают патогенез стрессовых переломов длинных трубчатых костей, отражают необходимость раннего оперативного лечения для достижения удовлетворительных клинических результатов.
Ключевые слова: *патологическая перестройка костной структуры, Лоозеровская зона, военнослужащие по призыву.*

Под влиянием интенсивной и непривычной нагрузки (строевая подготовка, марши, кроссы и др.) у отдельных солдат может развиваться патологическая перестройка костной ткани. В развитии заболевания большое значение имеют слаборазвитая костно-мышечная система и незаконченное развитие скелета, а также ритмичность нагрузки, частая повторяемость ее, Особенно способствует развитию патологической перестройки бег по жесткому грунту.
На фоне микропереломов развивается локальный периостит, рассасывается костная ткань и образуется поперечная или косая зоны просветления кости (Лоозеровская зона). Это нередко приводит к мысли, что у больного перелом, ложный сустав или какое-либо другое патологическое состояние.
Перегрузка мышц ведет к хронической травматизации миоэнтезического аппарата, появляется периостит. При своевременном устранении причин заболевания процесс на этой стадии может приостановиться. Продолжающиеся нагрузки ведут к развитию дистрофической реакции, усилению локального кровообращения, что приводит к резорбции костной ткани. В этот период рентгенологически выявляется щель, хотя анатомического нарушения целостности кости нет, однако ее прочность снижена и возможен патологический перелом. Подтверждением сказанного является наблюдавшийся нами случай патологического перелома шейки бедренной кости.
Больной Ю. 1993 г.р. ИБ №3380, поступил в травматологическое отделение ВКГ МО РК 13 октября 2015 г. Жалобы на боли и ограничение движений в левом тазобедренном суставе, нарушение опороспособности на левую нижнюю конечность. 08 октября 2015 г. после пробежки во время физ.подготовки, почувствовал боль в левом тазобедренном суставе, появилась хромота на левую ногу, В условиях медицинского пункта части получал инъекции противовоспалительных препаратов на фоне которых болевой синдром уменьшился, но сохранялась хромота на левую ногу. 12 октября 2015 г. находясь в наряде дневальным роты батальона при наклоне вперед почувствовал резкую боль в левом тазобедренном суставе и нарушение опороспособности на левую нижнюю конечность. Доставлен в ВКГ МО РК, госпитализирован в травматологическое отделение. После проведенного обследования выставлен диагноз: Патологический перелом шейки левой бедренной кости.

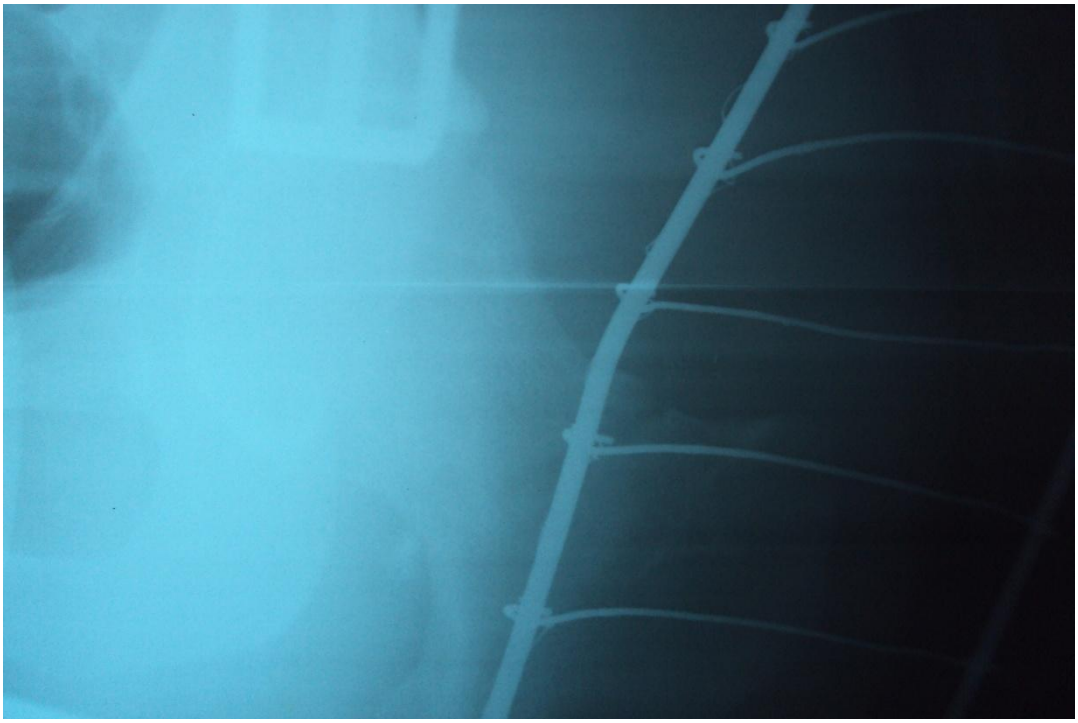

13 октября 2015 г. выполнена операция: Открытая репозиция, остеосинтез шейки левой бедренной кости двумя маллеолярными винтами.

Ранний послеоперационный период без осложнений. Швы сняты на 12 сутки, заживление раны первичным натяжением. По снятии швов наложена полимерная тазобедренная повязка, больной активизирован на костылях. Предоставлен отпуск по болезни на 45 суток.

По окончании отпуска освидетельствован Военно-врачебной комиссией - годен к воинской службе, с незначительным ограничением.

Заключение: таким образом, данный клинический случай показывает, что методом выбора при лечений патологических шеечных переломов является оперативное лечение с последующей ранней динамической активизацией пациента.
Результаты ближайшего клинического наблюдения показывают, что своевременно начатое лечение обеспечивают полное восстановление опорной и двигательной функций тазобедренного сустава с возращением к исполнению обязанностей воинской службы.

СПИСОК ЛИТЕРАТУРЫ

1 Э.В. Земцовский и др. Возрастные аспекты проблемы диагностики наследственных нарушений структуры и функции соединительной ткани // Артериальная гипертензия. – 2008. – Т.14. – № 2. – С. 63-68.
2 Ф.А. Бургенер. Лучевая диагностика заболеваний костей и суставов. Атлас. – М.: ГЭОТАР-Медиа, 2011. – 552 с.
3 Шаповалов В.М. Травматология и ортопедия. – СПб.: 2004. – 655 с.

Г.Ж.ОМАРОВ, М.А.АШИМОВ, Т.А.ТЁ
ҚР ҚМ Әскери Клиникалық Госпиталь

ОРТАН ЖІЛІК МОЙЫНЫҢ ПАТОЛОГИЯЛЫҚ (СТРЕССТІ) СЫНЫҒЫНА ЖАСАЛЫНҒАН ОТАДАН КЕЙІНГІ ЖАҒДАЙЫ

Түйін: Бұл мақалада ортан жілік мойының патологиялық (стрессті) сынығына жасалынған отадан кейінгі жақсы клиникалық қөрсеткіші баяндалады.
Түйінді сөздер: Лоозер зонасы, патологиялық қайта құрылу, мерзімді әскери қызметші.

G.ZH. OMAROV, M.A. ASHIMOV, T.A. TYO
Military Clinical Hospital of Defense Ministry of Kazakhstan Republic Almaty c.

THE CASE OF INSIGNE MILITARY FEMORAL NECK PATHOLOGICAL (STRESS) FRACTURE SURGICAL TREATMENT

Resume: In this article we describe the case of insigne military femoral neck pathological (stress) fracture surgical treatment with satisfactory clinical results.
Keywords: pathological restructuring of bone tissue, Loozer zone, insigne military.