К.С. ОМАРОВА, Ш.М. КАЙЫРГАЛИ, А.А. АТАШЕВА
К.К. АЛДАНГАНОВА, Ф.Ж. КОБЕЕВА, Г.С. ЕСИРКЕПОВА
Н.Б. ТУРДАЛИН
Городской ревматологический центр г. Алматы
Казахский Национальный медицинский университет
Им. С.Д. Асфендиярова

ОПЫТ ПРИМЕНЕНИЯ РИТУКСИМАБА В ЛЕЧЕНИИ РЕЗИСТЕНТНОГО ГРАНУЛЕМАТОЗА С ПОЛИАНГИИТОМ

УДК [616-002.7+616.13/.14-002]-08:615.222

В Казахстане пока нет достаточного опыта применения ритуксимаб (РМ) у больных гранулематозным полиангиитом (ГП), в связи с этим особый интерес представляют все наблюдения, в которых использовали этот препарат в реальной клинической практике.
Цель – оценить эффективность РМ у больных гранулемотозом с полиангиитом, не достигших низкой активности либо ремиссии под воздействием стандартной болезнь-модифицирующей терапии и неполучавших ранее препараты из группы биологических агентов.
Материал и методы. Под наблюдением находилась пациентка с достоверным диагнозом ГП. На момент включения в исследование у пациентки была высокая активность заболевания, поражение легких в виде диффузного альвеолита, инфильтрации и нарастание почечной недостаточности. В связи с отсутствием положительного эффекта от комбинации пульс-терапии глюкокортикостероидами (ГКС): метипред (3000мг) и циклофосфана (суммарная доза 1,8г), решено в лечение добавить генно-инженерную базисную терапию. Препаратом выбора в данной ситуации был Ритуксимаб (мабтера) 1000мг в сочетании с мофетила микофенолатом 1 г в сутки. Пациентка получила 4 инфузии РМ.
Результаты. Показано, что РМ обладает высокой терапевтической эффективностью и хорошей переносимостью. Под воздействием 4 инфузий РМ и мофетила микофенолата отмечены существенное снижение активности ГП. Положительная динамика клинических показателей сочеталась с уменьшением уровня маркеров иммунного воспаления.
Заключение. Полученные результаты позволяют рекомендовать РМ при неэффективности стандартных базисных средств.
Ключевые слова: *гранулематоз с полиангиитом, генно-инженерные биологические препараты, ритуксимаб*

Системные васкулиты (СВ)- группа заболеваний, в основе которых лежит генерализованное поражение сосудов с воспалением и некрозом сосудистой стенки, что приводит к ишемическим изменениям органов и тканей[1,2,3,4,5].

Системные васкулиты подразделяются на **первичные-** генерализованное поражение сосудов иммунного генеза как самостоятельное заболевание и **вторичные -** развивающиеся как реакция на инфекцию, инвазию гельминтами, при воздействии химических факторов, радиации, или опухолей. К вторичным васкулитам также относятся васкулиты, возникающие при других системных заболеваниях[1,2,3,4,5].

Клинические формы СВ (Chapel Hill Consensus Conference. Jennette J. C, Falk R. J., Andrassy K. et al., 1994):

• В свою очередь к васкулитам обусловленным антинейтрофильными цитоплазматическими антителами (ANCA) относятся:
1.Микроскопический полиангиит
2.Гранулематоза с полиангиитом
3.Эозинофильный гранулематоз с полиангиитом
4.Лекарственный ANCA положительный васкулит

Учитывая нашу практику, хотим поделится опытом применения биологической терапии у больной ГП характеризующиеся сохранением высокой активности заболевания, несмотря на рациональную базисную терапию.

Больная С., 50 лет, поступила с жалобами на слабость в мышцах верхних конечностей, недомогание, одышку в покое, кашель с отделением небольшого количества слизистой мокроты, серозно-геморрагические выделения из носовых путей, осиплость голоса, периодические боли в области сердца колющего, ноющего характера, чувство перебоев в работе сердца, выраженную общую слабость.

Дебют заболевания с января 2014 года, когда в первые появились общая слабость, периодические подъемы температуры тела до субфебрильных цифр, продолжительные серозно- кровянистые выделения из носа. Не обследована, не лечилась. С начала мая до августа 2014 года- постоянное повышение температуры тела (в пределах 37,5-38,5) с присоединением кашля с мокротой, одышки при нагрузке, повышение АД до 200\100 мм рт.ст. , по анализам гиперазотемия (мочевина 15ммоль/л, креатинин 225мкмоль/л). Пациентка получила лечение в урологии с диагнозом « Пиелонефрит, гипертензионная нефропатия», выписана без улучшения. В сентябре 2014 пациентка госпитализирована в пульмонологию с диагнозом «внебольничная пневмония», получала усиленную антибактериальную терапию, без улучшения. Нарастание креатинина до 185 ммоль/л, гемоглобин 88 г/л, тромбоциты 398тыс, ускорение СОЭ до 50 мм/ч.

В конце сентября 2014 года впервые высказано предположение о системных заболеваниях соединительной ткани и пациентка госпитализирована в Городской Ревматологический центр.

Состояние: тяжелое, в связи с проявлениями интоксикационного синдрома и дыхательной недостаточности. Сознание: ясное. Положение: пассивное. Телосложение: нормостеническое. Кожные покровы: сухие, участки гиперпигментаций на теле, сыпи нет. Пастозность лица, стоп. Одышка в покое. Костно-суставная система: без патологии. Укорочение перкуторного звука в нижних отделах легких. Дыхание ослабленное везикулярное, выслушивается крепитация по всей поверхности легких и влажные мелкопузырчатые хрипы в нижних отделах. ЧД 22 в мин. Тоны сердца умеренно приглушены. Ритм правильный. ЧСС 110 уд в мин, пульс 110 уд в мин, АД 140/90 мм.рт.ст. Язык влажный. Живот мягкий, безболезненный. Печень: увеличена на 2 см, безболезненна. Симптомы раздражения брюшины (-). Стул оформленный, регулярный. Симптом поколачивания отрицательный с обеих сторон. Мочеиспускание редкое, безболезненное.

Врачами центра проводился дифференциальный диагноз с туберкулезом, онкопроцессом легких, саркоидозом, бактериальными и грибковыми инфекциями.

В стационаре в общем анализе крови выявлена анемия, эритроцитопения, лейкоцитоз с лимфопенией с полочкоядерным сдвигом, ускорение СОЭ (гемоглобин 71 г/л, эритроциты 2,8 *10 12/л, тромбоциты 374 *10 9/л, лейкоциты 15,9 *10 9/л, п/я 12%, с/я 75%, эоз 0%, лимфоциты 5%, моноциты 7%, СОЭ 34мм/час)

В общем анализе мочи РН 5, от.плотность 1010, белок 0,2 г/л, глюкоза отсутствует, эритроциты 8-10 в п/з, эпителий отр., цилиндры отр.

В биохимическом и иммунологическом анализах креатинин крови 160 ммоль/л. СРБ резко положительный (120 мг/л при норме до 5 мг/л), АНЦА (ПР-3) положительный (6.5 ед/мл, при норме 0), АНЦА (МПО) положительный (7,1 ед/мл , при норме 0), Антитела к ДНК 2 отрицательный, АНА отрицательный, Антитела к криоглобулинам отрицательный, Прокальцитониновый тест отрицательный от 20.9.14: 0,09 (при норме менее 10 нг\мл).

На рентгенограмме ОГК: инфильтративные, буллезные изменения размерами 1,1 см, 0,8 см, 1,0 см. ХОБЛ. Пневмосклероз. Эмфизема легких. Двусторонние плевральные наслоения. Пневмонит? Тотальная пневмания?

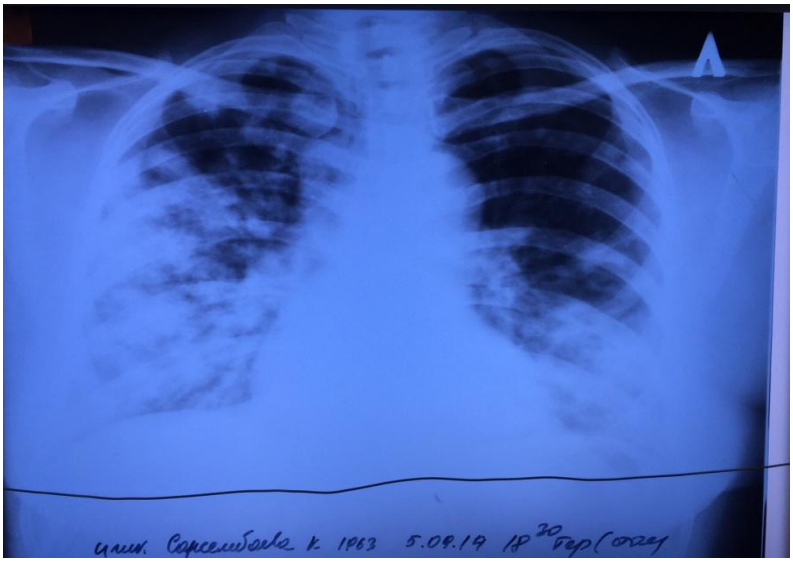

На компьютерной томографии ОГК: Пневматизация неравномерно снижена по типу «матового стекла» с полиморфными единичными очагами больше в прикорневых зонах, визуализируются инфильтративные, буллезные изменения размерами 1,1 см, 0,8 см, 1,0 см. ХОБЛ. Пневмосклероз. Эмфизема

легких. Двусторонние плевральные наслоения. Не исключается саркоидоз Бека.

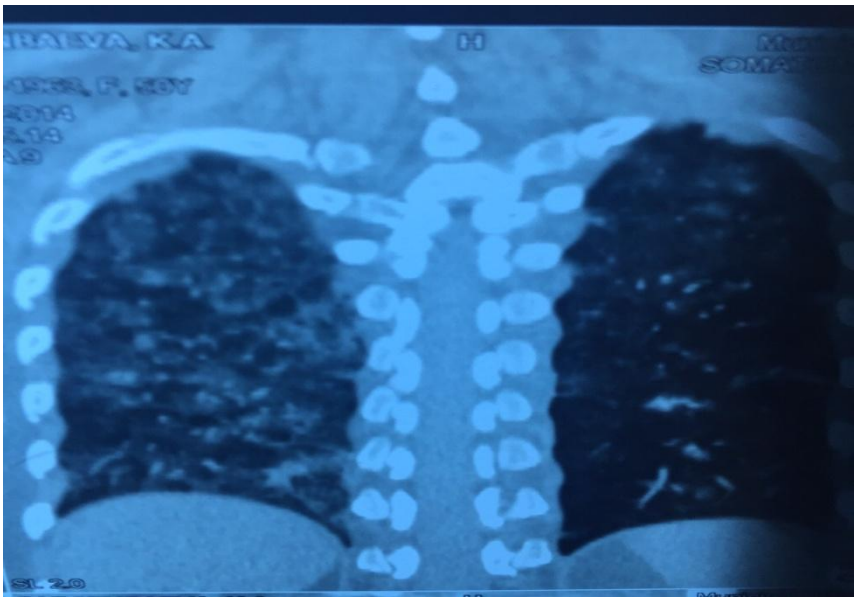

Компьютерная томография ОГК в динамике: Легочной рисунок усилен. Крупнофокусная диссеменация обоих легких (множественные округлые инфильтраты, с нечеткими контурами, местами сливного характера). Увеличение лимфатических узлов бронхопульмональной группы справа.

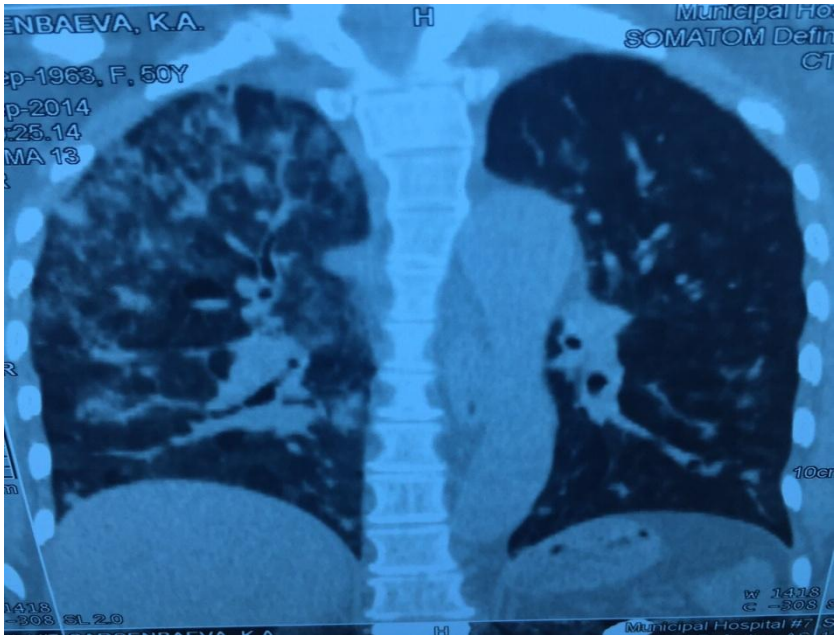

Консультация онколога от 9.9.14: онкопатология грудной клетки отсутствует. Консультация ЛОР врача от 12.9.14: ринит, синусит. Консультация гематолога от 10.9.14: железодефицитная анемия. Консультация фтизиатра от 9.9.14: данных за туберкулез нет. Пациентка по тяжести состояния находилась в ПИТ под наблюдением реаниматологов. Неоднократно проводились консилиумы.

Выставлен клинический диагноз: Системный васкулит: гранулематоз с полиангиитом ассоциированный с АНЦА, тяжелое течение, активность высокой степени, с поражением верхних дыхательных путей (язвенно-некротический ринит, синусит, трахеит), легких (геморрагический альвеолит, кровохарканье в анамнезе, множественные инфильтраты, ДН 3 ст.), почек (нефрит, СКФ 35мл/мин/1,73 м 2 , ХБП С3б ст.), симптоматическая гипертензия.

Проведено лечение: Пульс-терапия ГКС метипред в дозе 1000 мг (солумедрол 3000мг) в комбинации с циклофосфаном 1000 мг, антигипертензивная , сосудистая и антибактериальная терапия.

На фоне проводимой терапии самочувствие пациентки улучшилось, появилась положительная динамика лабораторных и инструментальных обследований. В общем анализе крови: НВ 84 г/л, эритроциты 3,2 *10 12/л, тромбоциты 260 *10 9/л, лейкоциты 8,2 *10 9/л, п/я 9%, с/я 73%, эоз 0%, лимфоциты 10%, моноциты 7%, СОЭ 1мм/час. В общем анализе мочи уменьшилась протеинурия до 0,15 г/л. В биохимическом анализе креатинин 150 мкмоль/л. На контрольной рентгенограмме ОГК на

фоне терапии через 10 дней, остаточные изменения после воспалительного процесса в/д правого легкого в виде очаговых теней, н/д правого легкого в виде пневмосклероза. Хронический бронхит.

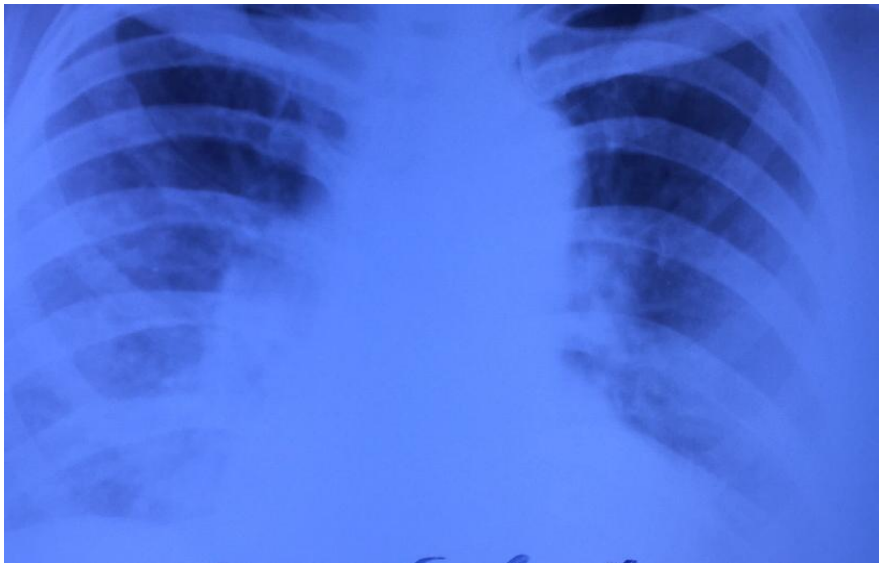

В динамике на компьютерной томографии ОГК через 1 месяц: отмечается положительная динамика в виде уменьшения инфильтративных очагов, признаки бронхита, пневмосклероз.

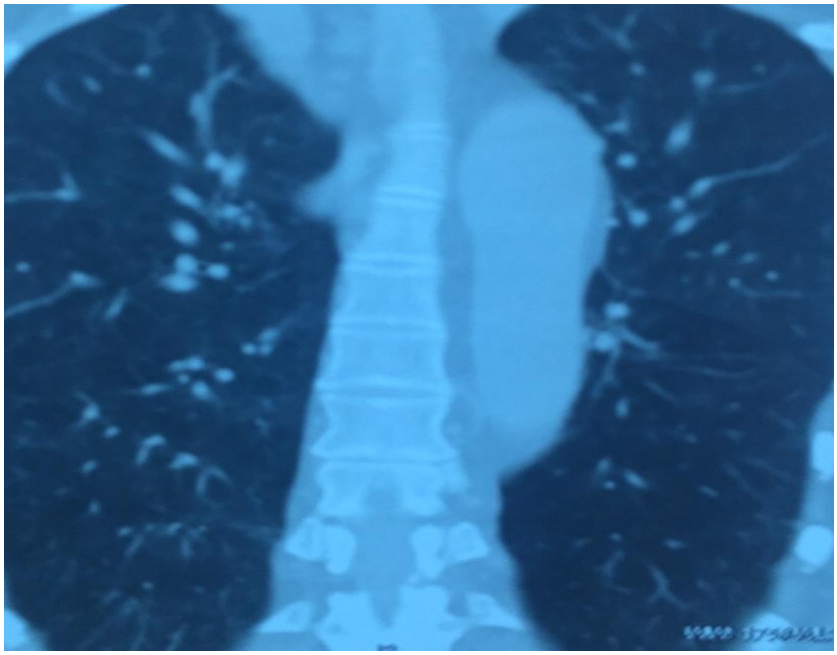

Пациентка после выписки продолжала пульс-терапию метипред 1000мг + циклофосфан ежемесячно в дозе 600мг (сумарно 1,8 г). Через 4 месяца в анализах взятых в динамике отмечается повышение креатинина от 280 ммоль/л до 350 ммоль/л.

В связи с высокой активностью заболевания, поражением легких в виде диффузного альвеолита, инфильтрации и нарастание почечной недостаточности, отсутствия положительного эффекта от комбинации пульс-терапии ГКС метипреда и циклофосфана, решено подключить к лечению анти-В-клеточный препарат Ритуксимаб (мабтера) 1000мг с комбинацией микофенолата мофетила 1 г/сутки.

Пациентка получила по схеме 4-е инфузии ритуксимаб (мабтера) 1000мг в комбинации с микофенолат мофетилом 1г/сутки, метипред 16 мг. На фоне проводимой терапии креатинин крови снизился до 130 мкмоль/л. Отмечается положительная динамика на компьютерной томографии легких.

Результаты мониторирования клинических, лабораторных и инструментальных показателей на протежении последующих шести месяцев, показали эффективность данной терапии.

Как следует из полученных данных. Применение РМ улучшает функцию почек и вызывает медикаментозную ремиссию у таких пациентов.

Заключение. Таким образом применение биологической терапии у пациентов с ГП улучшает прогноз и приводит к медикаментозной ремиссии.

СПИСОК ЛИТЕРАТУРЫ

1 Харрисон ТР. Внутренние болезни. – М.: Практика–Мак Грау-Хилл, 2002. - 3388 с.
2 Mahr A, Guillevin L, Poissonet M, Ayme S.Prevalences of polyarteritis nodosa, microscopic poliangiitis, Wegener's granulomatosis and Churg-Strauss syndrome a French urban population in 2000: a capturerecapture estimate // Arthritis Rheum. -2004. - 51(1). – P. 92–95.
3 Seo P., Stone J.H. The antineutrophil cytoplasmic antibody-associated vasculitides // American journal of medicine. — 2004. — Vol. 117. — № 1. — P. 39–50. (PMID: 15210387)
4 Здоровье населения РК и деятельность организаций здравоохранения в 2011 году. – Астана: 2011. – 48 с.
5 Е.Л. Насонов Ревматология: клинические рекомендации. - М.: ГЭОТАР-Медиа, 2010. - 752 с.
6 С.К. Соловьев РИТУКСИМАБ: новые перспективы лечения больных СВ Научно-практическая ревматология». – 2008. - № 1. – 233 с.
7 Обзор VI научно-образовательного курса EULAR, посвященного системным заболеваниям в ревматологии Италия,Пиза,1-6 сентября 2013 г.
8 HeinlenL.D.,McClain M.T. et al.Clinical criteria for systemic lupus erythematosus. Precede diagnosis, and associated autoantibodies are present before clinical Symptoms // Arhritis Rheum. – 2007. - 56 (7). – P. 2344-2351
9 Николас А. Бун, Ники Р.Колледж, Брайан Р.Уолкер ,Джон А.А.Хантер Внутренние болезни по Дэвидсону. – М.: ГЭОТАР - МЕДИА, 2010. – 225 с.
10 Насонов Е.Л. Перспективы применения ритуксимаба при аутоиммунных заболеваниях человека.//Русский медицинский журнал. – 2007. -№26. – С.1958-1964.
11 Семенкова Е.Н. Системные некротирующие васкулиты. - М.: Русский врач, 2001. – 91 с.
12 Lamprecht P., Gross W.L. Wegener's granulomatosis // Herz. — 2004 —№ 1. — P. 47–56. (PMID: 14968341)
13 Bagga A, Sinha A, Moudgil A.<< Rifaximin Therapy for Patients with Irritable Bowel Syndrome without Constipation>>// New Engl J Med.- 2011. – 364. – P. 22-32.
14 Koldingsnes W, Nossent H. <<Epidemiology of Wegener's granulomatosis in northern Norway>>// Arthritis Rheum. - 2000. – 43. – P. 2481–2487. DOI: http://dx.doi.org/10.1002/1529- 0131(200011)43:113.0.CO;2–6
15 Aries PM, Hellmich B, Voswinkel J, et al.Lack of efficacy of rituximab in Wegener's granulomatosis with refractory granulomatous manifestations// Ann Rheum Dis. -2006. – 65. – P. 853–858.
16 Watts RA, Lane SE, Bentham G, Scott DGI. Epidemiology of systemic vasculitis: a ten-year study in the United // Arthritis Rheum. -2000. - 43(2). – P. 414–419. DOI: http://dx.doi.org/10.1002/1529- 0131(200002)43:23.0.CO;2–0.
17 Keogh KA, Wylam ME, Stone JY, et al. Induction of remission by B lymphocyte depletion in eleven patients with refractory antineutrophil cytoplasmic antidody-associated vasculitis // Arthritis Rheum. – 2005. – 52. – P. 262–268.
18 Skott DGI, Watts RA. Classification and epidemiology of systemic vasculitis // Br J Rheumatol. – 1994. – 33. – P. 897–900.
19 Khan A.R., Chapman, P.T., Stamp, L.K., Wells J.E. and O'Donnell J.L. Wegener's granulomatosis: treatment and survival characteristics in a high-prevalence southern hemisphere region // Internal Medicine Journal. - Vol. 42.- P. 23-26.
20 Сигидин Я.И., Лукина Г.В. Биологическая терапия в ревматологии. - М.: 2009.- 108 с.
21 Каратаев Д.Е. Новые аспекты применения ритуксимаба при аутоиммунных заболеваниях //Современная ревматология.-2010.-№3.-С.68-72.

К.С. ОМАРОВА, Ш.М. КАЙЫРГАЛИ, А.А. АТАШЕВА, К.К. АЛДАНГАНОВА, Ф.Ж. КОБЕЕВА, Г.С. ЕСИРКЕПОВА, Н.Б. ТУРДАЛИН

ШЖҚ "Қалалық ревматология орталығы"МКК

РЕЗИСТЕНТТІ ГРАНУЛЕМАТОЗБЕН ЖҮРЕТІН ПОЛИАНГИИТТІҢ ЕМІНДЕ РИТУКСИМАБТЫ ҚОЛДАНУ ТӘЖІРИБЕСІ

Түйін: Резистентті гранулематозбен жүретін полиангиитте ритуксимабпен ем жүргізу тиімді болып келеді.

Түйінді сөздер: полиангиит гранулематозбен, биологиялық гендік инженериялық препараттар

K.S. OMAROVA, SH.M. KAIYRGALI, K.K. ALDANGANOVA, F.ZH. KOBEYEVA, G.S. ESIRCEPOVA, N.B. TURDALIN
City rheumatology center Almaty
Kazakh national medical University named after S. D. Asfendiyarov

EXPERIENCE WITH RITUXIMAB IN THE TREATMENT OF GRANULOMATOSIS WITH POLYANGIITIS

Resume: In Kazakhstan yet patients with the granulomatosis with polyangiitis (GP) have no sufficient experience of use rituximab (RM), in this regard all observations in which used this drug in real clinical practice are of special interest.
Objective – to estimate efficiency of RM at the patients with a granulomatosis with a polyangiitis who didn't reach low activity or remission under the influence of standard illness - the modifying therapy and not receiving early drugs from group of biological agents.
Subjects and methods. Under observation there was a patient with the authentic diagnosis of GP. At the time of including in a research the patient had a high activity of a disease, a lesion of lungs in the form of a diffuse alveolitis, an infiltration and increase of a renal failure. Due to the lack of positive effect from a combination pulse therapy glucocorticosteroids (GKS): Methypredum (3000 mg) and Cyclophosphanum (a cooperative dose 1,8g), it is decided to add to treatment genetically engineered basic therapy. Rituksimab (mabter) of 1000 mg in combination with a mofetil mikofenolaty 1 g a day was choice drug in this situation. The patient received 4 infusions of RM.
Results. It is shown that RM possesses a high therapeutic effectiveness and good tolerance. As a result of 4 infusions of RM and a mofetil of a mikofenolat are noted essential decrease of the activity of GP. Positive dynamics of clinical indicators was combined with decrease of level of markers of an immune inflammation.
Keywords: granulomatosis with polyangiitis, genetically engineered biological agents, rituximab.

З.Б. САКИПОВА, С.К. ЖЕТЕРОВА, А.Б.МАЙЛИНА
Казахский Национальный Медицинский университет
имени С.Д. Асфендиярова

ФАРМАКОГНОСТИЧЕСКОЕ ИССЛЕДОВАНИЕ КОРНЕЙ И КОРНЕВИЩ PATRINIA INTERMEDIA

УДК 615.1.361.814.3:581.43/.44

Изучены морфолого-анатомические признаки корней и корневищ Патринии средней (P. intermedia (Horn.) Roem. Et Shult), собранных на территории Алматинской области, в Саркандском районе. Микроскопическое исследование растительного сырья выявил анатомо-гистологические особенности растения. Корни на поперечном сечении имеют строение, присуще вторичным корням. Продольный срез корней и корневищ имеют сосуды лестничные, сетчатые и точечные. Флоэмная паренхима и паренхима вторичной коры содержат многочисленные крахмальные зерна и редкие крупные друзы кальция оксалата. Гистохимический анализ показал присутствие крахмала, сапонинов и дубильных веществ.
Ключевые слова: *P. Intermedia, корни и корневища, фармакогностический анализ, микроскопия*

Введение: В современной медицинской практике более 40% лекарственных средств производятся из фитосубстанций. Растения являются источником различных групп биологически активных веществ для получения лекарственных средств. По данным ВОЗ (2011), более 80% населения планеты для лечения предпочитают лекарственные средства природного растительного происхождения. Согласно результатам центра исследования общественного мнения Германии, более половины опрошенных респондентов предпочитают лечиться препаратами натурального происхождения [1,2].

Современный растительный мир Казахстана уникален и разнообразен: он насчитывает около 6000 видов высших растений, не считая более 500 видов интродуцированных, культивируемых, и случайно завезенных видов растений. Среди них особое место занимает представитель семейства Валериановых, рода Патриния, в частности Патриния средняя (P. intermedia Hornem Roem. Et Shult), распространение которого приурочено к горным системам Тянь-Шаня, Джунгарского Алатау, Тарбагатая и Алтая. Патриния средняя (P. intermedia Hornem. Roem. Et Shult, Валериана каменная) – многолетнее травянистое растение 25 – 30 см высотой. Корень стержневой, многоглавый. Стебли покрыты волосками или голые. Стеблевые листья сидячие, прикорневые и листья бесплодных побегов черешковые, все листья дважды перисто-рассеченные, реже прикорневые листья зубчатые или перисто-разрезанные. Чашечка незаметная, венчик желтый, плод продолговатый, прицветник при плоде яйцевидный или почти округлый. Цветет в мае – июле, плоды созревают в июле – сентябре.

По литературным источникам на территории Республики Казахстан нашли распространение два