УДК 616.53-002.25

С.Ш. ЖУРАЕВА
Научно-исследовательский институт дерматологии и косметологии

ОПЫТ ЛЕЧЕНИЯ АКНЕ С ДРОЖЖЕПОДОБНОЙ МИКРОФЛОРОЙ

Исследовали эффективность применения интраконазола в сочетании с комплексной терапии у больных акне с дрожжеподобной микрофлорой.
Положительный результат лечения был выявлен у всех больных. Полученные данные свидетельствуют, что назначение интраконазола (Орунгал) способствует достижению положительного терапевтического эффекта в результате его рационального использования.
Ключевые слова: *акне, микрофлора, лечение*

Угревая болезнь (УБ) – одна из наиболее частых заболеваний кожи, поражающее до 85% людей в возрасте от 12-24 лет, а в возрастных группах 25-34 и 35-40 лет заболеваемость составляет 8%-10% соответственно. Тяжелые формы заболевания встречаются по данным разных авторов в 10-14% случаев. Кроме того, у этих больных не редко отмечаются психоэмоциональные изменения, в тяжелых случаях приводящие к депрессивному синдрому и суицидальным поступкам.
В последнее время все чаще отмечается рост заболеваемости акне и акнеподобными проявлениями среди лиц среднего и пожилого возраста, их связь с гормональными, иммунными, эндокринными нарушениями и играют определенную роль различные инфекции и паразитарные заболевания.
Несмотря на многочисленные публикации этиология и патогенез акне остается малоизученной и дискутабельной. В частности, нередко обнаруживаемый у больных дрожжеподобный гриб (Pityrosporum ovale, Pityrosporum orbiculare, Malassezia furfur и др.) считался сапрофитом и им не придавали значения, как роли в этиологии указанного дерматоза. Однако, в последние годы доказано , что Malassezia furfur при определенных условиях, в частности при гиперсекреции сальных желез, иммунодефицитных состояниях может стать патогенным. Причиной себореи и акне считают дрожжеподобный гриб типа Pityrosporum ovale и вышеуказанное заболевание относят к питероспоральным дерматозам, для лечения которых используют антимикотические средства.
У больных акне нередко выявляется комбинация дрожжеподобной (Pityrosporum ovale) и бактериальной (Propionibacterium acnes) флоры, эти виды инфекции продуцируют липазу, активизируют комплемент, вызывают воспаление и усиливают десквамацию устья волосяного фолликула, что приводит к его закупорке и образованию кисты. Между питироспорумом и пропионбактерией существует симбиоз и в случае увеличения численности питироспорума снижается число пропионбактерий и наоборот. Так, при acne aesthivalis численность пропионбактерий резко снижена и основную патологическую роль в возникновении высыпаний играют дрожжеподобные грибы. Ряд исследователей считают это заболевание питироспоральным фолликулитом для лечения которого должны использоваться антимикотические средства. По мнению Bossche H.V. (1982), Ramos S., Tavares H.K. (1989) , включение антимикотических средств в комплексную терапию акне повышает результативность проводимого лечения.
Цель исследования – оценить эффективность применения интраконазола у больных акне с дрожжеподобной микрофлорой.
Интраконазол (Орунгал),производное триазола, активен в отношении инфекций вызываемых дерматофитами, дрожжеподобными грибами и дрожжами. Механизм противогрибкового действия интраконазола заключается в специфическом подавлении синтеза эргостерола, являющегося важным компонентом клеточной мембраны грибов, что обуславливает противогрибковую активность препарата (Янссен- Силаг, Бельгия).
Под нашим наблюдением находилось 19 больных угревой болезнью (12 мужчин, 7 женщин) в возрасте от 25 до 40 лет: 11 пациентов с поверхностной папуло-пустулезной формой и 8 – абсцедирующей формой.Из 19 пациентов 14 испытуемой группы среди них 8 поверхностной папуло-пустулезной формой и 6 абсцедирующей формой. 5 пациентов контрольной группы из них 3 пациента папуло-пустулезной формой и 2 – абсцедирующей формой . Давность установлена на основании анамнеза и варьировала от 2-х до 10-ти лет. У больных акне лабораторному исследованию подвергался патологический материал, взятый острой ложечкой с акнозных элементов. поверхностной папуло-пустулезной формой и 8 – абсцедирующей формой
Предназначенный для исследования патологический материал обрабатывали 20% раствором щелочи (КОН) и помещали во влажную камеру на 24 часа, окрашивали Cuinck parker и микроскопировали при малом (1х100) и большом (1х400) увеличении.
Бактериологическое исследование заключалось в посеве материала на твердую среду Сабуро при температуре 35-37°С.
При микроскопировании Pityrosporum ovale выглядел в виде овальных телец 2-5 мкм в диаметре. Рост грибов на среде Сабуро происходил под оливковым маслом в аэробных условиях в течение 4-14 дней. Колонии гриба были блестящие, округлой формы, белого, желтоватого цвета, напоминающего цвет карамели. Микроскопически выявлялись овальные или бутылочной формы тельца, аналогичные спорам наблюдаемым при прямой микроскопии.
Основные клинические симптомы, наблюдаемые у больных акне, это, прежде всего, наличие у больных помимо акне проявлений себорейного дерматита. Возможно, вследствие иммунодефицитного состояния или другого вида ареактивности увеличивается агрессивность Pityrosporum ovale и тогда эта инфекция принимает участие в формировании акнозных высыпаний. Второе, обострение заболевания в весеннее время, в то время, как вульгарные акне обычно улучшаются в весенне-летний период. Этот факт, по-видимому, объясняется усилением потоотделения в этот период, что создает благоприятные условия для активизации, размножения питироспорума. Кроме того, при acne aesthivale редко наблюдается комедоны, являющиеся характерным проявлением вульгарных угрей.

В-третьих, для акне, вызванных Pityrosporum ovale, характерно наличие питироспорального фолликулита и кожного зуда, что необычно для вульгарных акне. Следующим критерием назначения антимикотиков больным акна является отсутствие терапевтического эффекта от длительного использования антибактериальных средств, особенно в случаях, когда при микроскопии обнаруживается большое количество Pityrosporum ovale. Можно предполагать, что в результате длительного использования антибиотиков нарушается симбиоз между Propionibacterium acne и Pityrosporum ovale, что приводит *к* увеличению численности последних.

В сочетании с комплексной терапией нами использован интраконазол (Орунгал), по 100 мг – 2 раза в день в течении одного месяца. В качестве комплексной терапии применяли: 30% тиосульфат натрия, 10% глюконат кальция, при выявлении клеща демодекс – трихопол или метрогил, витамины группы B_1, B_6, B_{12}, фолиевая кислоту, рассасывающую терапию – алоэ, ФИБс; препараты улучшающие микроциркуляцию – никотиновая кислота, гепатопротекторы при сопутствующей патологии гепатобилиарной системы, активированный уголь, хилак-форте, линекс, иммуноглобулины. Местно использовали: 10% бензилбензоат, скинорен, фонофорез с гелем куриозин.

После проведенного курса терапии излечение наступило у 17 пациентов, а у 2 – значительное улучшение дерматоза.

У лиц контрольной группы не принемавшие антимикотические препараты улучшение наступило у 1 больного, а у 4 положительных клинических результатов от общепринятой терапии не выявлено.

Клиническим подтверждением вышеизложенного являются положительный терапевтический эффект наблюдаемый у больных акне от применения антимикотического препарата Орунгал.

По-видимому, Pityrosporum ovale, благодаря липолитической и комплементарной активности усиливает воспаление протока сальной железы, что ведет к нарушению оттока секрета, повышенной его кератинизации и способствует формированию акнозного элемента. Назначение антимикотических средств способствует достижению положительного терапевтического эффекта в результате их рационального использования.

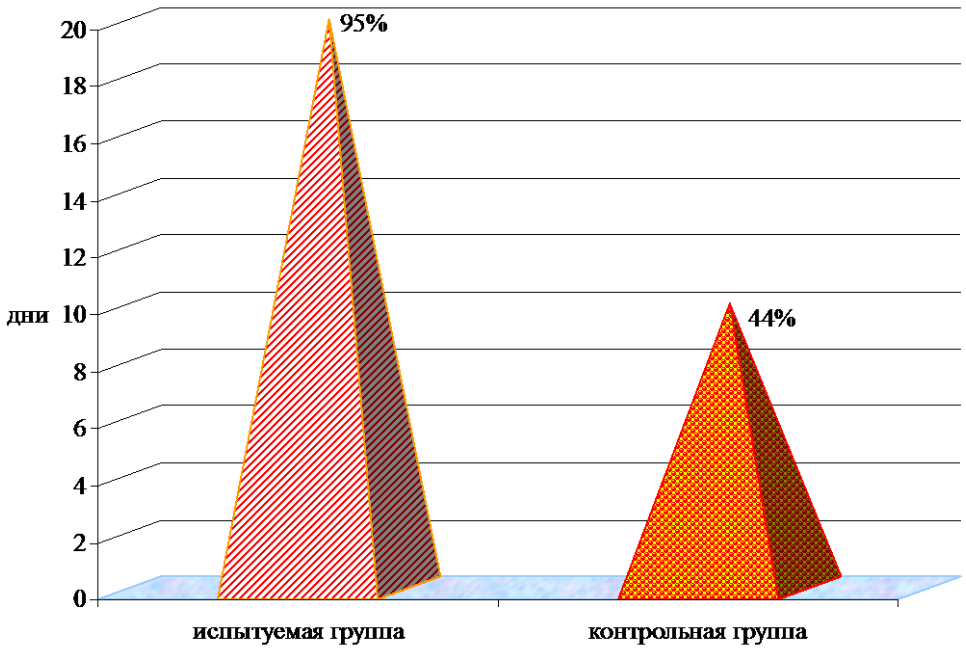

Рисунок 1 – Регресс клинических признаков

Таким образом, полученные результаты свидетельствуют, что использование ОРУНГАЛА (интраконозола), является высокоэффективным методом в комплексной терапии акне с дрожжеподобной микрофлорой.

СПИСОК ЛИТЕРАТУРЫ

1 Шакари Язды Мохамад. Роль микотической инфекции в патогенезе акне и себорейного дерматита. – М.: 1996. – 243 с.
2 Berson D. S., Shalita A. R. Treatment of acne: the role of combination therapies // J. Am. Acad. Deramtol. — 1995.—Vol. 32.—P. 331-341.
3 Cunliffe W.J. Stategy of treaning acne vulgari // J. Eur. Acad. Dermatol. Venerol. - 1992. – №1. - P. 43-52.
4 Bottomley W.W., Cunliffe WJ. Oral trunethoprun as a third-line antibiotic in me managerment of acne vulgans // Dermatol. – 1993. - №18. - P. 193-196.
5 Plewig G., Kligman A.M. Acne and Rosacea // Berlin, Springer-Verlag. – 1993. - №1. – P. 271-276.
6 Daniel F., Dreno B., Poll F., Auffret N., Beylot C, Bodokh I., Chivot M., Humbert P., Meynadier J., Clerson P., Humbert R., Berrou J.P., Dropsy R., Descriptive epidemiological stady of acne on scholar pupils in France during autumn 1996 // Ann. Dermatol. Venerol. – 2000. - 127(3). - P. 273-278.

С.Ш. ЖУРАЕВА
Тері-косметологиялық ғылыми - зерттеу институты

ТӘЖІРИБЕСІ АКНЕНІ АШЫТҚЫ ТҮРЛЕС МИКРОФЛОРАМЕН ЕМДЕУ

Түйін: Интраконазолды акнемен ауырушылардың кешенді терапиясында ашытқы түрлес микрофлорамен бірге пайдалану тиімділігін зерттедік.
Барлық ауруларда емдеудің жағымды нәтижелері анықталды. Алынған мәліметтер интраконазолды (Орунгал) тағайындау, тиімді пайдалану нәтижесінде жағымды терапевттік әсерге қол жеткізуге мүмкіндік беретінін көрсетті.
Түйінді сөздер: акне, микрофлора, ем

S. SH. ZHURAYEVA
Scientific Research Institute of Dermatology and cosmetology

EXPERIENCE OF MEDICAL TREATMENT OF ACNE WITH YEASTLIKE MICROFLORA

Resume: The efficiency jf the intraconasole application in combination with the complex therapy in patients with yeast-like microflora acne has been researched.The treatment positive result has been found in all the patients. The obtained data is the evidence jf the fact that the intraconasole (ORUNGAL) prescription favors the positive therapeutic effect achievement as a result of its rational use.
Keywords: acne, microflora, treatment