

Е.К. ДЮСЕМБЕКОВ, Б.С. ИСАТАЕВ, Б.М. АГЛАКОВ
Ж.Б. САДЫКОВА, К.Ю. ЛИ
Кафедра нейрохирургии КазМУНО,
Городская клиническая больница №7 г. Алматы

**КРАНИОПЛАСТИКА: ПРИМЕНЕНИЕ 3D ИМПЛАНТОВ ДЛЯ
ПЛАСТИКИ ДЕФЕКТА ЧЕРЕПА**

УДК 617-089

В данной статье представлены результаты реконструктивных операций при больших и сложных дефектах свода черепа, при дефектах лобно-орбитальной локализации с использованием современных технологий 3D моделирования. В работе подробно описаны технические моменты предоперационного проектирования, последовательность изготовления, этапы 3D – изготовления импланта из полиметилметакрилата. Отображен клинический опыт внедрения технологий трехмерного биомоделирования для проведения краниопластики пациентам с обширными дефектами черепа.

Ключевые слова: краниопластика, дефекты черепа, 3D моделирование, реконструктивная нейрохирургия

В настоящее время, внедрение принципов малоинвазивной микронеурхирургии, использование современных методов нейровизуализации, комплексной адекватной нейроанимационной интенсивной терапии, позволили снизить летальность при тяжелых черепно-мозговых травмах, опухолях головного мозга, но не уменьшает численность пациентов с посттрепанационными дефектами черепа. Несмотря на долгую историю изучения, на данный момент проблема выбора способа восстановления целостности черепа после резекционных трепанаций, удаления объемных образований, поражающих кости свода и основания черепа по-прежнему актуальна. Нарушение герметичности черепа приводит к формированию нового патологического состояния – «синдром трепанированного черепа». Неспособность посттрепанационного дефекта самопроизвольно восстанавливать костную ткань, функциональные и органические расстройства, возникающие у пациентов, служат причинами для проведения краниопластики.

Целью нашего исследования является улучшение результатов хирургического лечения пациентов со сложными дефектами черепа, уменьшение степени инвалидизации путем внедрения реконструктивных операций с установкой импланта для краниопластики, используя современные биотехнологичные материалы, применяя трехмерное компьютерное моделирование.

В данной статье предоставлен клинический опыт Городской клинической больницы №7 (ГКБ №7) г. Алматы.

В ГКБ №7 за 2015 год было выполнено пять реконструктивных операций с установкой 3D импланта. На амбулаторном этапе пациенты проходили компьютерную томографию (КТ) головного мозга, с обязательной обработкой КТ – сканов в костном режиме, толщина среза не более 1,0 мм. Полученные данные пациента записывались на электронный носитель и передавались изготовителю 3D импланта. Далее процесс изготовления импланта происходил по следующему алгоритму (диаграмма 1):

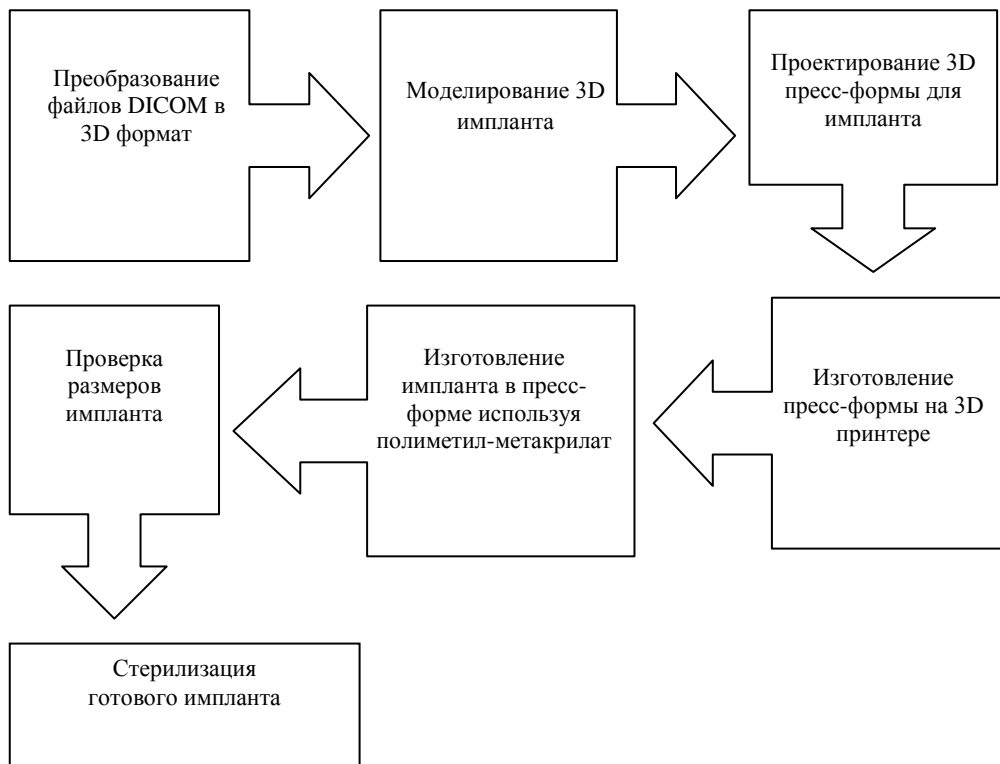

Диаграмма 1 – алгоритм изготовления импланта

Файлы нейровизуализации (КТ) из формата DICOM обрабатывались в 3D программных средах (рисунок 1), такие как, SOLIDWORKS (SW), 3DMax (рисунок 2, 4),

Zbrush, с последующим преобразованием в формат Autodesk (рисунок 3) для 3D принтеров.

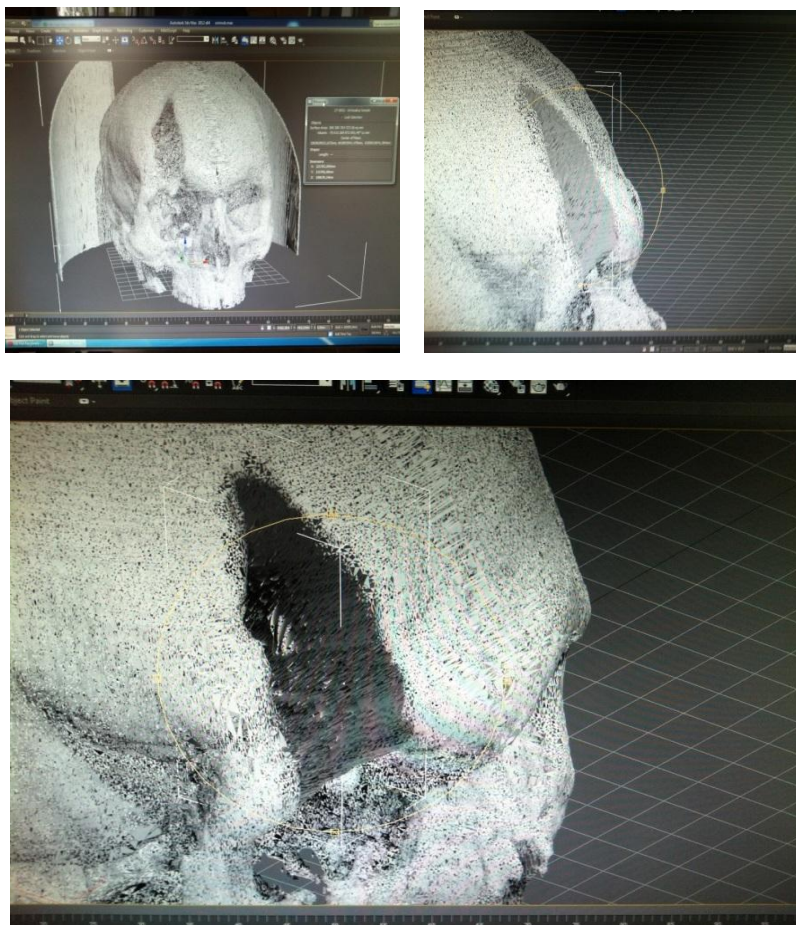


Рисунок 1 - Преобразование файлов DICOM в 3D формат

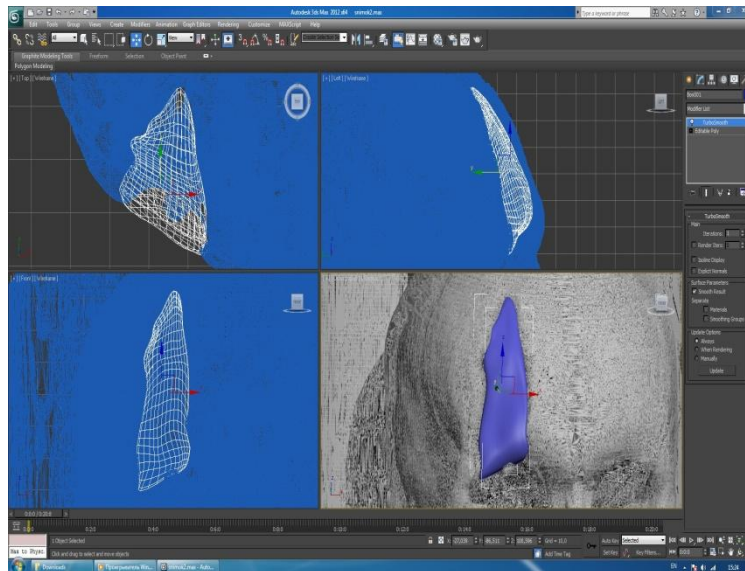


Рисунок 2 - Моделирование 3D импланта в 3D Max

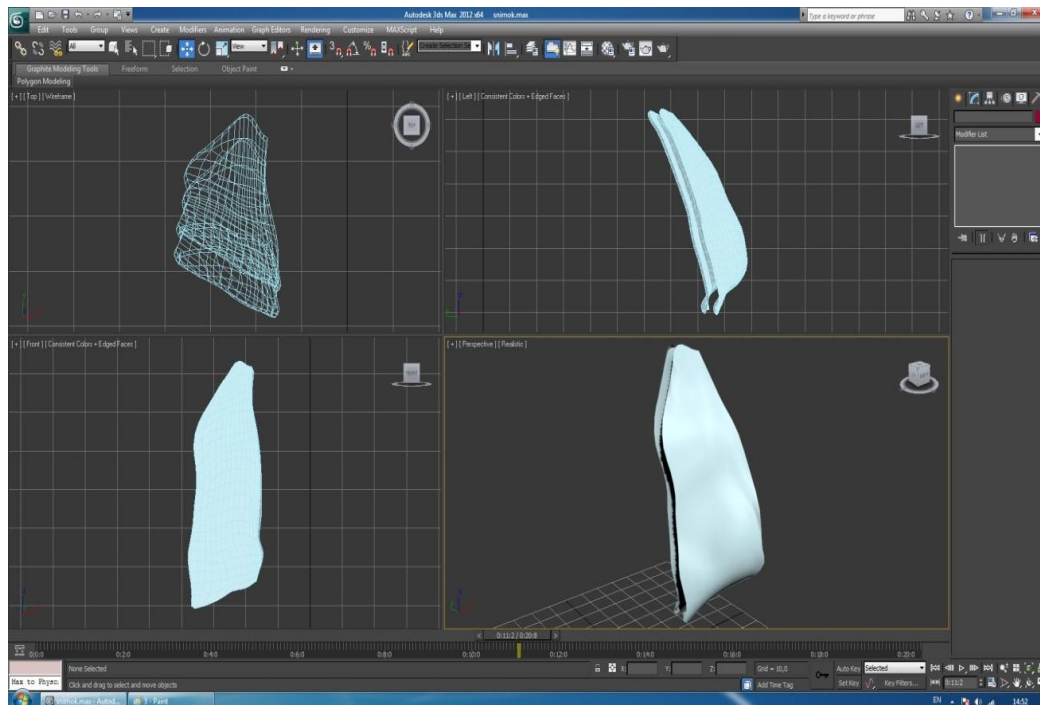


Рисунок 3 - Модель 3D имплантата в Autodesk 3D

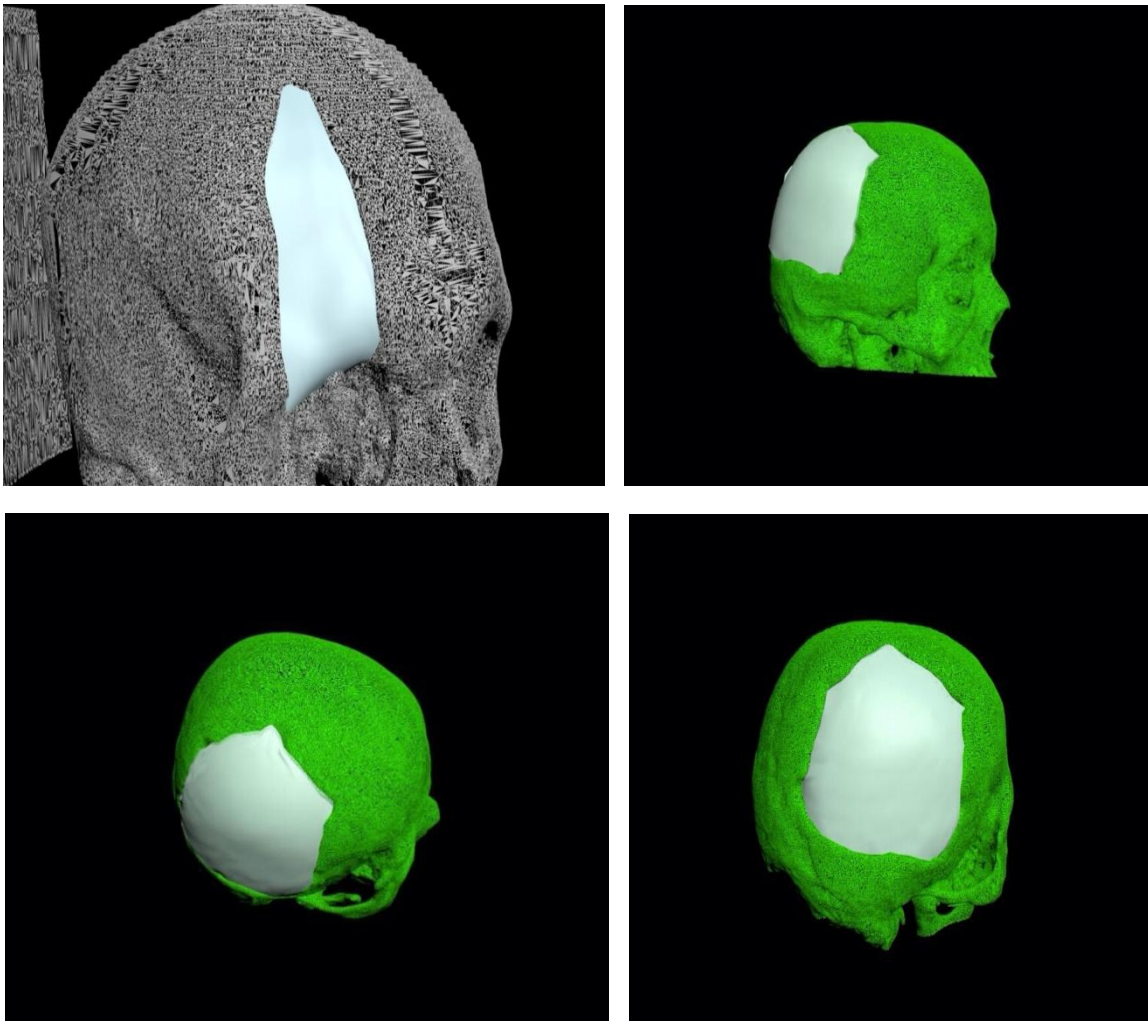


Рисунок 4 - Модель 3D имплантата на месте повреждения

Методика изготовления имплантов с применением 3D печати следующая: на этапе проектирования пресс-формы (Рисунок 5, 6) заложен комплексный промышленный дизайн пресс-

формы с учетом инженерного анализа на прочность, устойчивость и данных по размерам и объемам имплантата (рисунок 7).

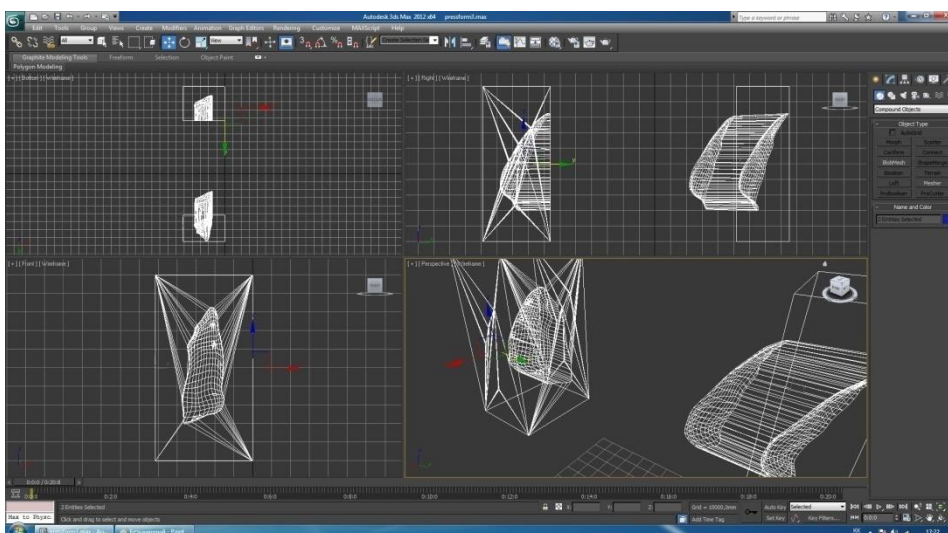


Рисунок 5 - Проектирование 3D имплантата в среде SW

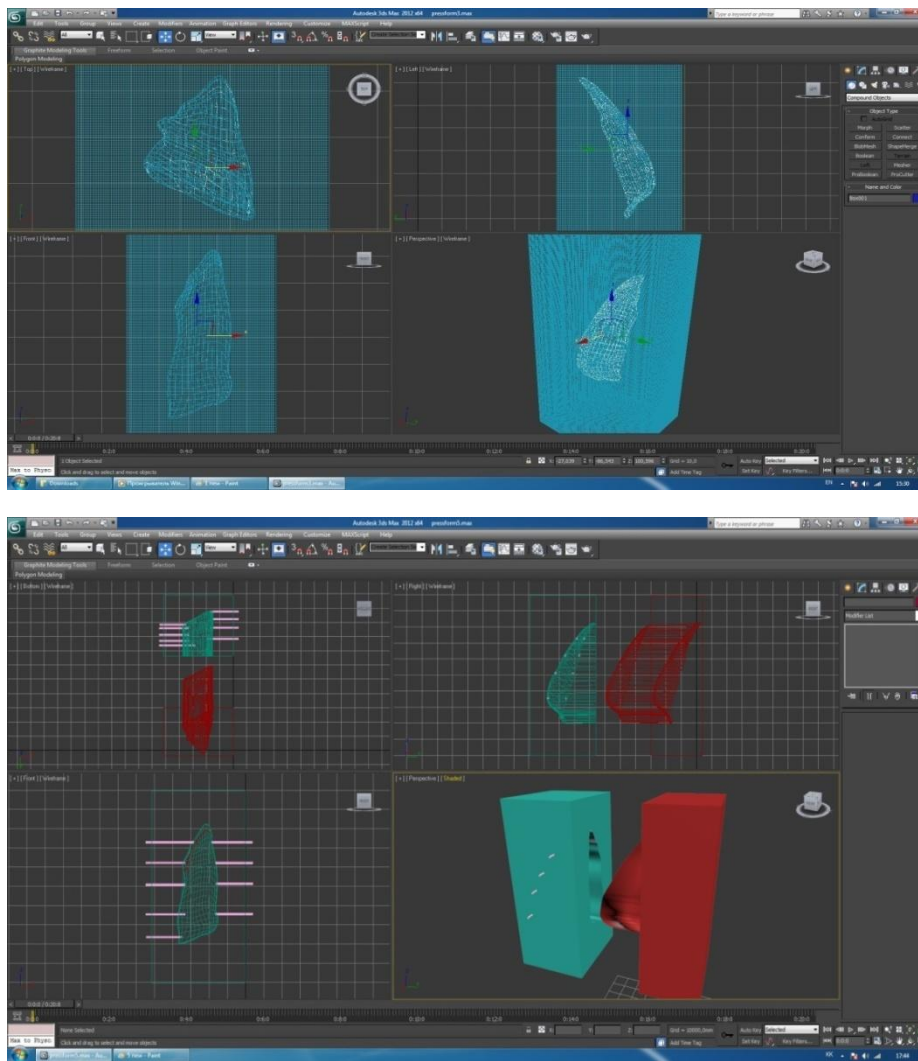


Рисунок 6 - Спроектированная пресс-форма для имплантата в среде SW

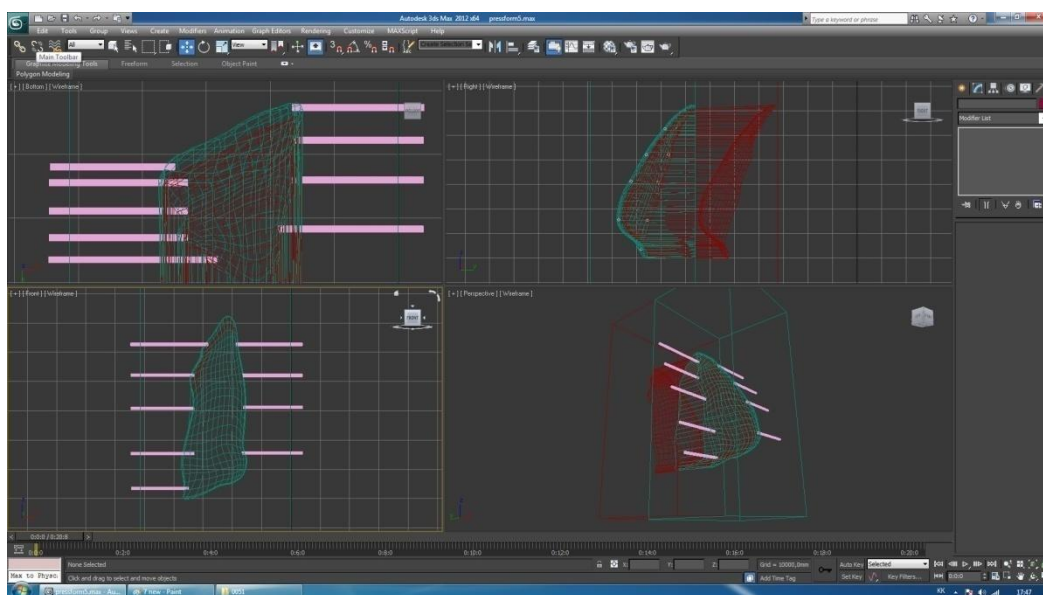


Рисунок 7 - Проверка пресс-формы имплантата в программной среде

Далее изготавливаются две половинки пресс-формы, на основе спроектированной компьютерной модели импланта (рисунок 8). После чего в созданную пресс-

форму заливается био-цемент типа полиметилметакрилат. Точность изготовления пресс-формы 0,01 мм.

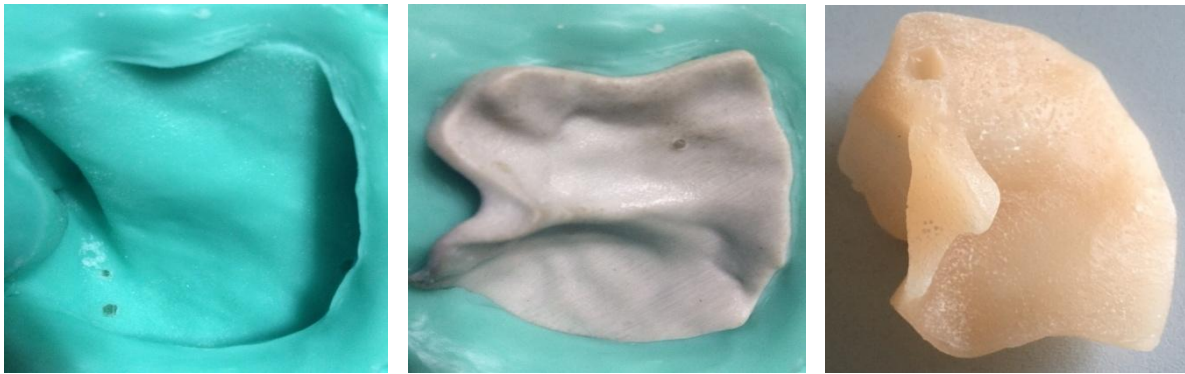


Рисунок 8 - Изготовление пресс-формы из пластика на 3D принтере для изготовления импланта

Изготовление импланта из биоцемента на основе полиметилметакрилата (рисунок 9).

Точность изготовления импланта 0,1 мм.

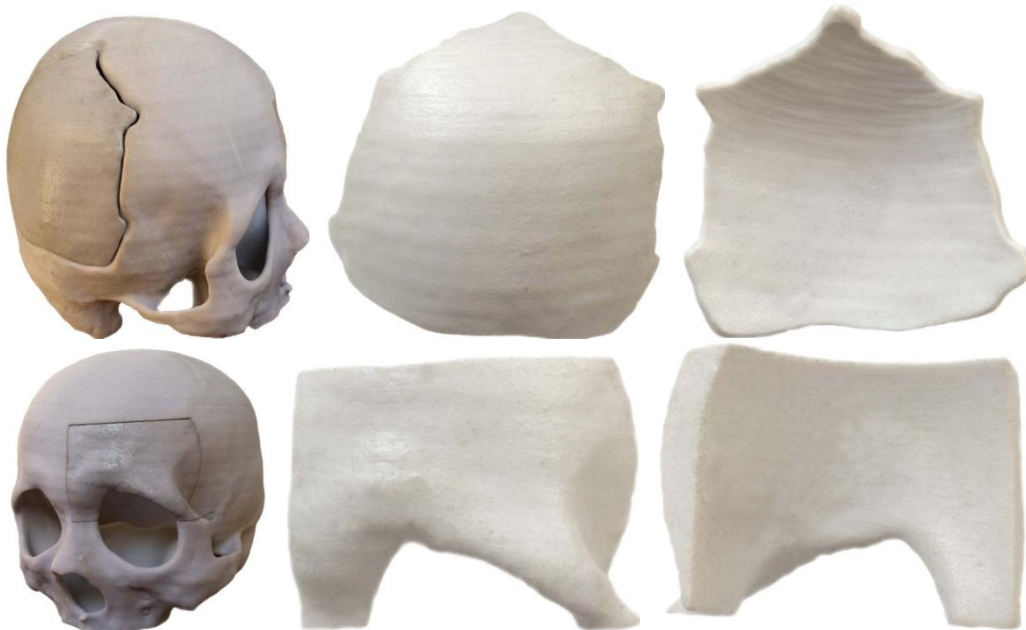

Рисунок 9 - Изготовление импланта из биоцемента на основе полиметилметакрилата

Готовый имплант позволяет хирургам заранее продумать ход операции. Они наглядно могут увидеть масштабы дефекта, выполнить необходимые

приготовления, тем самым сократить время нахождения пациента на операционном столе (рисунок 10).

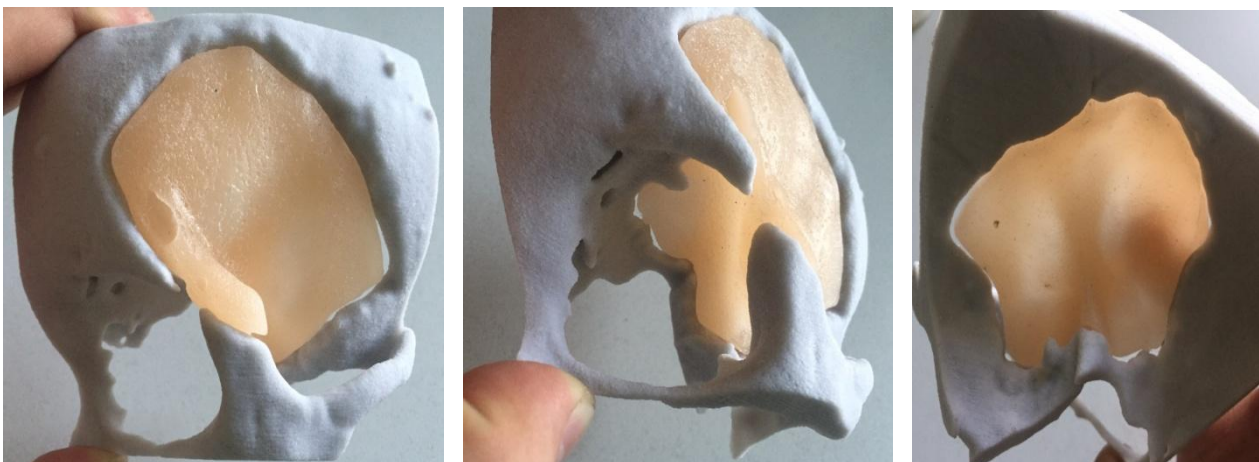


Рисунок 10 - Готовый имплант. Предоперационное планирование

Завершающим этапом предоперационного планирования, изготовления 3D

импланта является его стерилизация в клинике (рисунок 11).

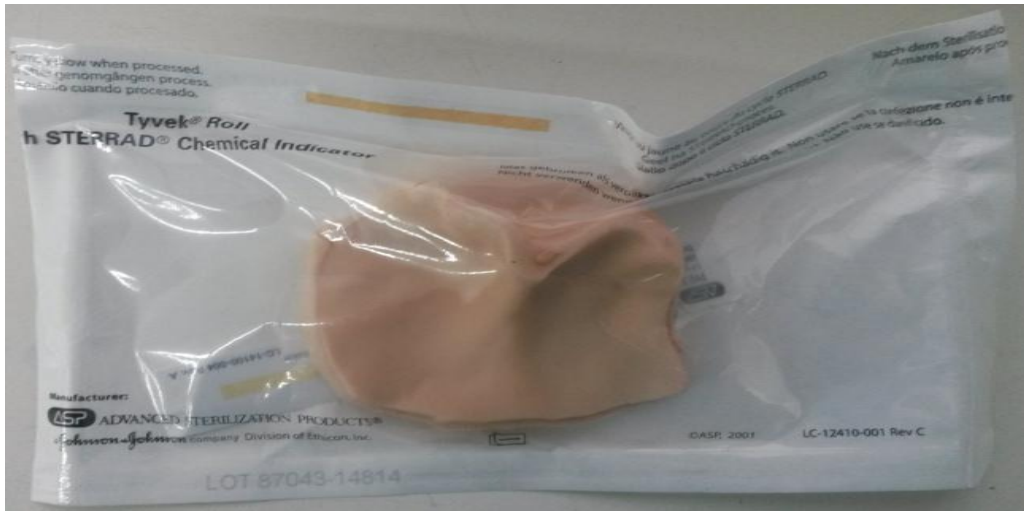


Рисунок 11 - Стерилизация готового импланта

Клинический случай №1.
Пациентка, М. 1963 года рождения. Клинический
диагноз: Менингиома левой лобно-височной области,

с поражением лобной, височной костей, крыла
основной кости, верхней и задней стенки орбиты.
Данные нейровизуализации до удаления объемного
образования (рисунок 12).

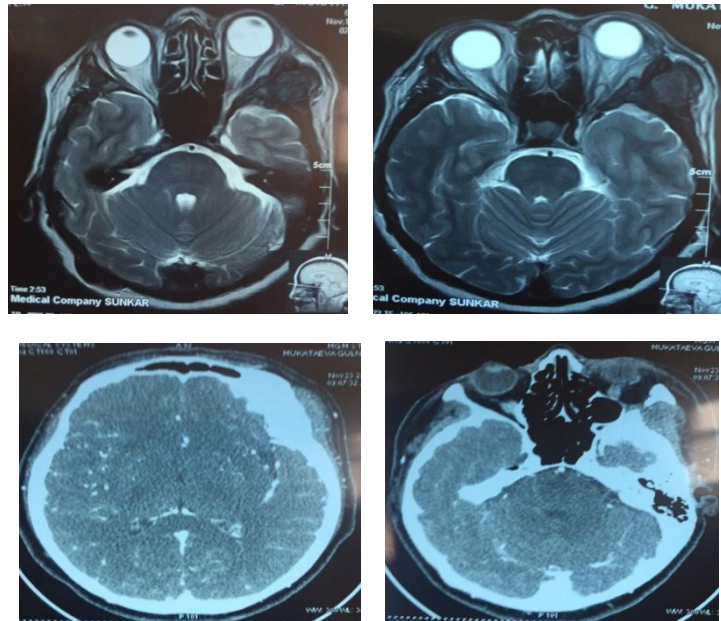


Рисунок 12 - (до операции) Пациентка М., 1963 г.р. Менингиома левой лобно-височной области, с поражением лобной, височной костей, крыла основной кости, верхней и задней стенки орбиты

Послеоперационные КТ снимки, с визуализацией костного дефекта (рисунок 13). Изготовление импланта (рисунок 10).

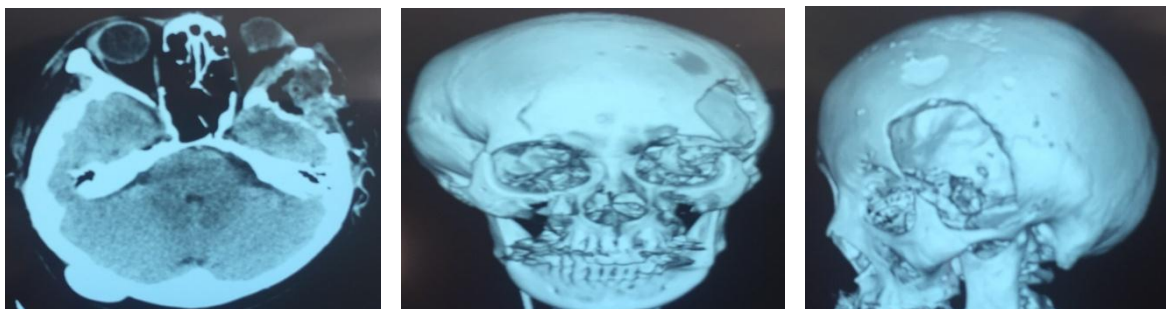


Рисунок 13 - после операции: микрохирургическое удаление объемного образования под нейронавигационным контролем. Simpson 1

Пациентка М., 1963 г.р. Менингиома левой лобно-височной области, с поражением лобной, височной костей, крыла основной кости, верхней и задней стенки орбиты

Интраоперационные фотографии установленного импланта (рисунок 14)

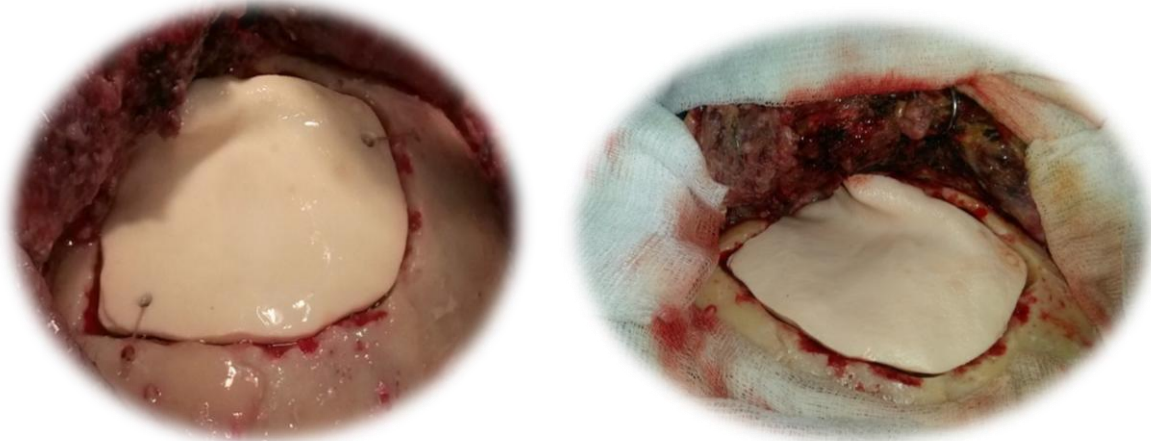


Рисунок 14 - (интраоперационные снимки). Пациентка М., 1963 г.р. Менингиома левой лобно-височной области, с поражением лобной, височной костей, крыла основной кости, верхней и задней стенки орбиты

Контрольная КТ головного мозга, с целью послеоперационной визуализации (рисунок 15)

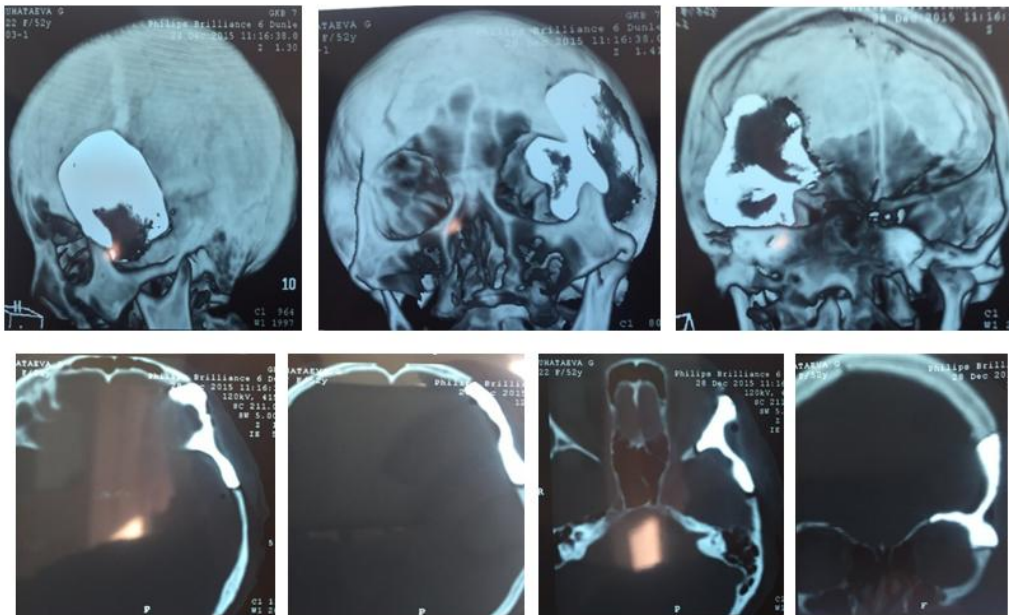


Рисунок 15 - (послеоперационный контроль). Пациентка М., 1963 г.р. Менингиома левой лобно-височной области, с поражением лобной, височной костей, крыла основной кости, верхней и задней стенки орбиты.

Операция: Краниопластика с использованием технологии 3D печати импланта

Клинический случай №2.

Пациентка Н., 1950 года рождения. Клинический диагноз: Состояние после удаления опухоли стыка левой лобно-теменно-височной долей (XII.2014). РАП

головного мозга слева. Послеоперационный дефект свода черепа слева.

Дооперационные снимки головного мозга (рисунок 16).

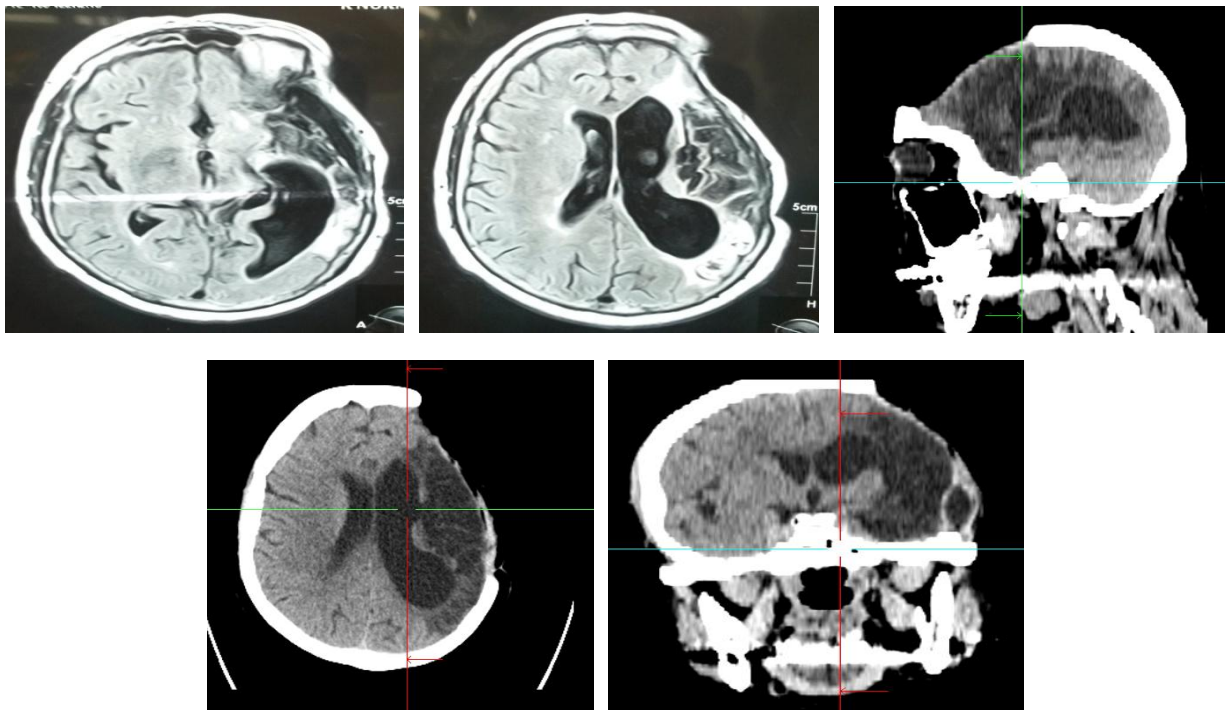


Рисунок 16 - (снимки до операции: микрохирургическое удаление объемного образования под нейронавигационным контролем. Simpson 1). Пациентка Н., 1950 года рождения. Клинический диагноз: Состояние после удаления опухоли левой лобно-теменно-височной долей (XII.2014). РАП головного мозга слева. Послеоперационный дефект свода черепа слева

Предоперационное моделирование, создание 3D импланта (рисунок 17).

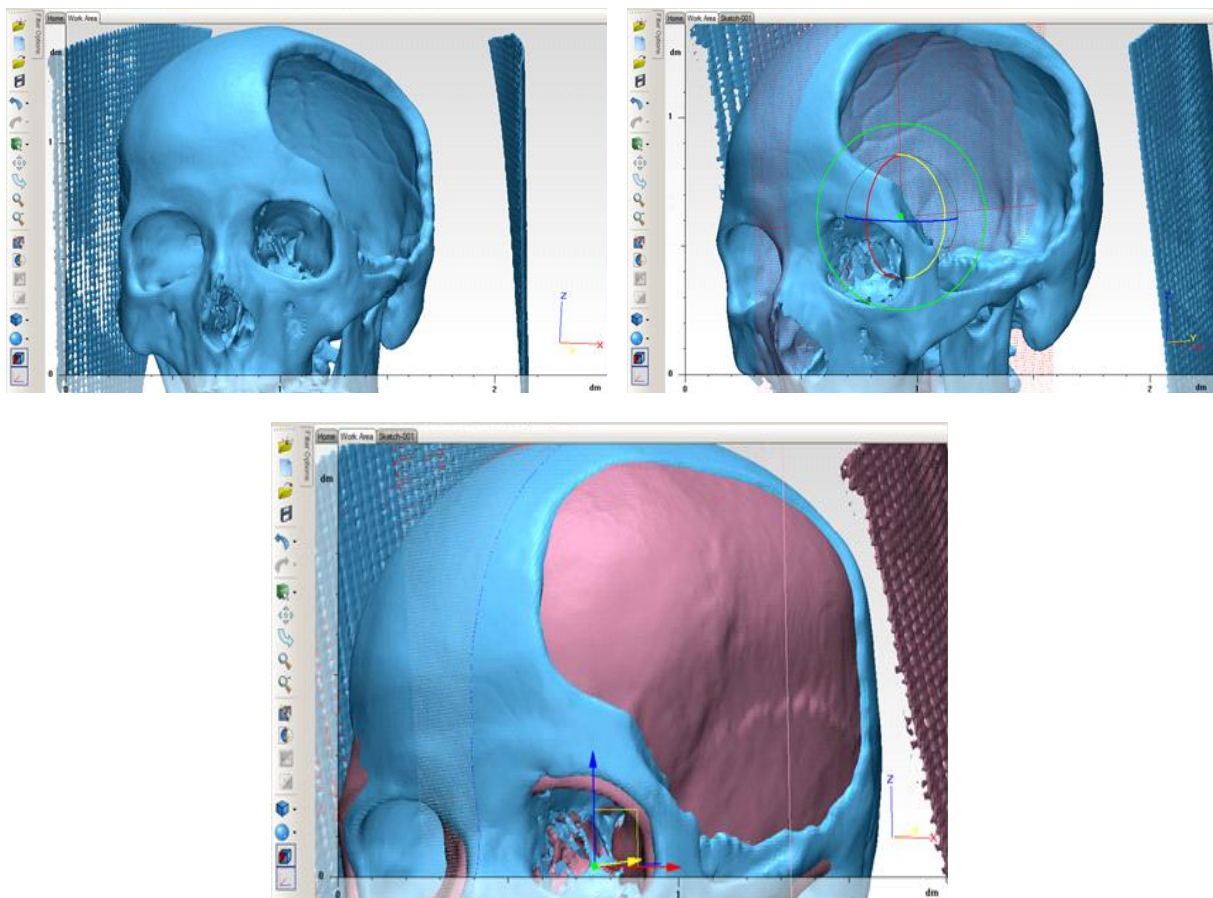


Рисунок 17 - (3D моделирование импланта). Пациентка Н., 1950 года рождения. Клинический диагноз: Состояние после удаления опухоли левой лобно-теменно-височной долей (XII.2014). РАП головного мозга слева. Послеоперационный дефект свода черепа слева

Интраоперационные снимки установки смоделированного 3D импланта на место костного дефекта (рисунок 18).

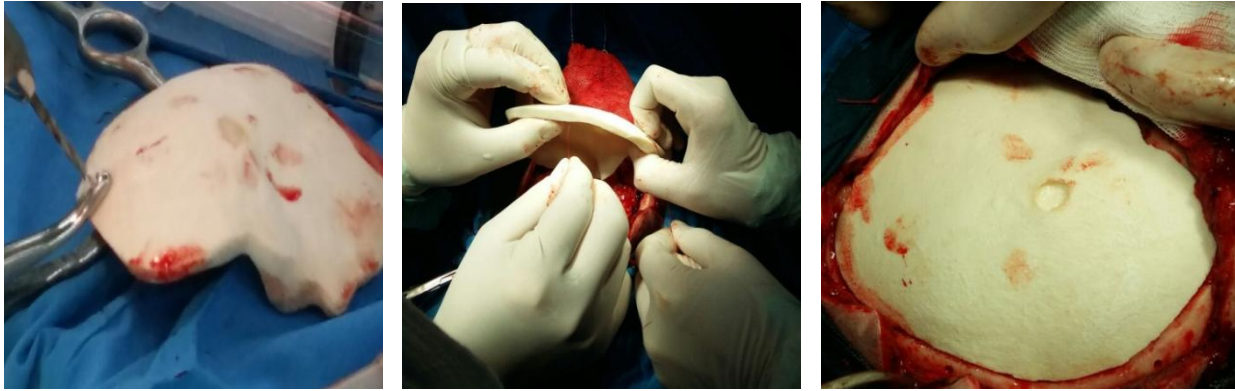


Рисунок 18 - (интраоперационные снимки) Пациентка Н., 1950 года рождения. Клинический диагноз: Состояние после удаления опухоли левой лобно-теменно-височной долей (XII.2014). РАП головного мозга слева. Послеоперационный дефект свода черепа слева

Контрольная послеоперационная компьютерная томография (рисунок 19).

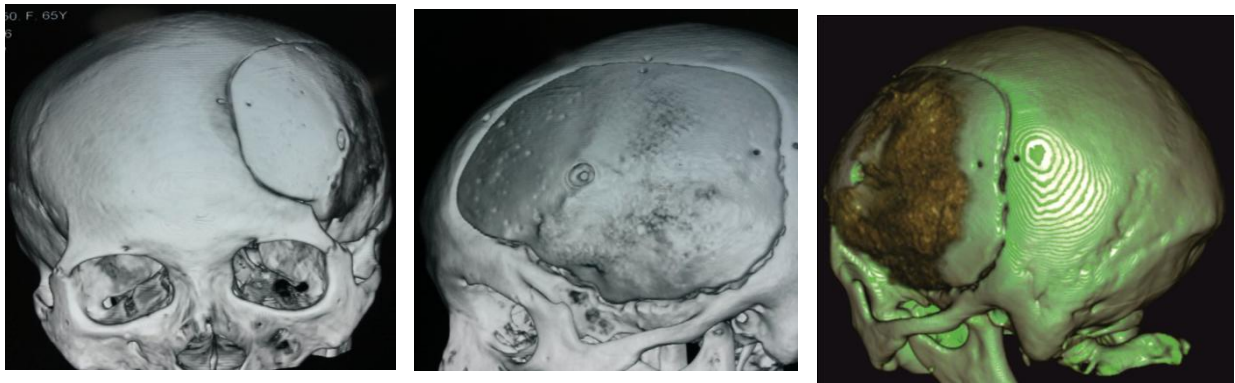


Рисунок 19 - (КТ – контроль). Пациентка Н., 1950 года рождения. Клинический диагноз: Состояние после удаления опухоли левой лобно-теменно-височной долей (XII.2014). РАП головного мозга слева. Послеоперационный дефект свода черепа слева

Выводы. Краниопластика методом компьютерного 3D моделирования позволяет выполнить закрытие дефектов костей черепа любых размеров и конфигураций, а в послеоперационном периоде достигаются лучшие косметические и функциональные результаты, так как спроектированный 3D имплант максимально идентичен контурам костного дефекта. Изготовление импланта происходит до начала операции, таким образом, значительно сокращается длительность оперативного вмешательства, снижается риск

инфекционных осложнений. Реконструктивные операции с использованием современных биотехнологий позволяют персонализировать каждый клинический случай, что повышает эффективность восстановления и лечения, а также обеспечивает уверенность пациента в индивидуальном подходе врача к конкретному случаю. Установленные импланты из полиметилметакрилата по технологии трехмерного компьютерного моделирования полностью восстанавливают целостность и форму черепа.

СПИСОК ЛИТЕРАТУРЫ

- 1 Коновалов А.Н., Потапов А.А., Лихтерман Л.Б., Корниенко В.Н., Кравчук А.Д. Хирургия последствий черепно-мозговой травмы. - М.: 2006. - 352 с.
- 2 Левченко О.В. Современные методы краниопластики // Нейрохирургия. - 2010. - № 4 - С. 5-13.
- 3 Angela Ridwan-Pramana, Petr Marcián, Libor Borák, Nathaniel Narra, Tim Forouzanfar, Jan Wolff. Structural and mechanical implications of PMMA implant shape and interface geometry in cranioplasty – A finite element study // Journal of Cranio. – Maxillo: Facial surgery, 2016. - Volume 44. - Issue 1. – P. 34-44.
- 4 Bot, G.M., Ismail, N.J., Usman, B., Shilong, D.J., Obande, J.O., Aliu, S. et al. Using the head as a mould for cranioplasty with methylmethacrylate // J Neurosci Rural Pract. – 2013. - №4. – P. 471-474.
- 5 Rengier, F., Mehndiratta, A., von Tengg-Kobligk, H., Zechmann, C.M., Unterhinninghofen, R., Kauczor, H.U. et al. 3D printing based on imaging data: review of medical applications // Int J. Comput Assist Radiol Surg. – 2010. - №5. – P. 335-341.
- 6 Rotaru H1, Stan H, Florian IS, Schumacher R, Park YT, Kim SG, Chezan H, Balc N, Baciut M Cranioplasty with custom-made implants: analyzing the cases of 10 patients // J. Oral Maxillofac Surg. – 2012. - №70(2). – P. 169-176.

Е.К. ДЮСЕМБЕКОВ, Б.С. ИСАТАЕВ, Ж.Б. САДЫКОВА, Б.М. АГЛАКОВ, К.Ю. ЛИ
*ҚазМУББУ нейрохирургия кафедрасы,
Алматы қаласы, №7 Қалалық Клиникалық Аурухана*

КРАНИОПЛАСТИКА: БАССҮЙЕКТИҢ АҚАУЫ КЕЗІНДЕГІ 3D ИМПЛАНТТЫ ҚОЛДАНУ

Түйін: Бұл мақалада бассүйектің күрделі және үлкен ақауларына, сонымен қатар маңдай-орбиталық аймақтың ақауларына 3D модельінде заманауи технологияларды пайдалана отырып жасалған реконструктивті оталардың нәтижесі көрсетілген. Дайындалған жұмыста отаға дейінгі жобалаудың техникалық сәттері, имплантты дайындаудың реттілігі және полиметилметакрилаттан импланты 3D дайындау кезеңдері толық сипатталған. Үлкен көлемді бассүйек ақауы бар науқасқа краниопластика жасау үшін үш өлшемді биомодельдеу технологиясын енгізудің клиникалық тәжірибесі көрсетілген.

Түйінді сөздер: краниопластика, бассүйек ақауы, 3D модельдеу, реконструктивті нейрохирургия

E.K. DYUSEMBEKOV, B.S. ISATAEV, ZH.B. SADYKOVA, B.M. AGLAKOV, K.U. LI
*Neurosurgery Department (Kazakh Medical University of Continuing Education),
Clinical Hospital №7 (Almaty)*

CRANIOPLASTY: USING 3D IMPLANTS FOR REPAIR SKULL DEFECT

Resume: This article presents the results of reconstructive operations for large and complex defects of calvaria using modern technology 3D modeling and printing. Detailed described the technical aspects of pre-design, manufacturing order, the steps of 3D – print, using polymethylmethacrylate. Article described clinical experience of introduction the technologies 3D cranioplasty for patients with large skull defects.

Keywords: cranioplasty, skull defects, 3D modeling, reconstructive neurosurgery