УДК 618.3+618.14-006.36-089.87

С.А. Лысенков[1], Г.Ж. Жатканбаева[2], Ж.А. Иманбаева[2], М.Ю. Башкирова[1], С.Б. Жундыбай[2], А.Б. Жундыбай[2], М.Т. Смагулова[2]
[1]Городская клиническая больница №4,
[2]Казахстанско-Российский медицинский университет, г. Алматы, Казахстан

СЛУЧАЙ ПОЛНОГО РАЗРЫВА МАТКИ ВО ВТОРОМ ТРИМЕСТРЕ БЕРЕМЕННОСТИ У ПАЦИЕНТКИ С РУБЦОМ НА МАТКЕ

Опыт — наилучший учитель

В данной статье приведен клинический случай полного разрыва матки у пациентки после двух операций кесарева сечения. По литературным данным после перенесенной операции кесарева сечения разрывы матки чаще наблюдаются во втором и третьем триместре беременности. Неконтролируемый прием утеротонических препаратов с целью прерывания беременности приводит к развитию грозных осложнений, которые сопровождаются массивной кровопотерей и требуют срочного хирургического лечения.
***Ключевые слова**: беременность, разрыв матки, рубец на матке, мизопростол*

Перенесенное абдоминальное родоразрешение, различные реконструктивно-пластические операции на матке, травматические повреждения матки при хирургическом аборте – вот анамнез пациенток с рубцом на матке [1]. В дальнейшем 30% пациенток после абдоминального родоразрешения и около 50% пациенток после хирургического вмешательства на матке желают планировать беременность. После кесарева сечения беременность таких пациенток протекает при динамическом наблюдении врача гинеколога на всех этапах гестации [2].

В каждом отдельном случае выбор тактики ведения беременности и оптимальных сроков родоразрешения должен индивидуально решаться в каждом отдельном конкретном случае. Особое внимание должны уделять ведению пациенток во втором и третьем триместре беременности [3] .

Рецидивирующая угроза прерывания беременности в 1/3 случаях может приводить к развитию несостоятельности рубца на матке. Но в тоже время, по литературным данным отмечено, что кесарево сечение, проведенное в первом периоде родов улучшает прогноз состоятельности рубца на матке, т.к. разрез на матке в родах в области нижнего сегмента приходится ниже в связи с укорочением и разглаживанием шейки матки [4].

К развитию несостоятельности рубца на матке приводят воспалительные процессы эндометрия, неразвивающаяся беременность, диагностические выскабливания полости матки и хирургические аборты, проведенные перед наступлением последующей беременности [5].

Одной из сложных проблем при неразвивающейся беременности с рубцом на матке является метод прерывания беременности. При этом риск развития несостоятельности рубца на матке увеличивается в 1,5-2 раза. При наступившей беременности у пациенток с рубцом на матке часто отмечается патологическое прикрепление эмбриона и плаценты в области рубца на матке [6,7,8]. Одной из теорий возникновения данной ситуации считается, что возможно прикрепление плодного яйца и плаценты в участки несостоятельной рубцовой ткани. Наиболее вероятными факторами в развитии такой патологии является наличие в анамнезе более 2-х рубцов на матке (значительная рубцовая поверхность в области нижнего сегмента матки), длительный безводный промежуток, инфекции урогенитального тракта, послеоперационные осложнения послеродового периода с возникновением эндометрита, пареза кишечника, различные внутриматочные манипуляции.

Материалом и методом исследования в нашем наблюдении явился клинический случай. Пациентка С-ва, 1983г.р., история болезни №12240 экстренно поступила в гинекологическое отделение ГКБ №4 с диагнозом: полный разрыв матки по рубцу после кесарева сечения в сроке 17-18 недель беременности. Внутрибрюшное кровотечение. Геморрагический шок II степени. Отягощенный гинекологический анамнез. Сопутствующий диагноз: Постгеморрагическая анемия тяжелой степени. Хронический холецистит, хронический пиелонефрит в ремиссии.

Полученные результаты и обсуждение. Менструальная функция без особенностей. Гинекологический анамнез: беременностей – 5, первая беременность закончилась оперативным родоразрешением по поводу тазового предлежания плода с весом ребенка 3800,0 г, повторная беременность через 8 лет закончилась операцией кесарева сечения по поводу несостоятельности рубца на матке, далее через 1 год были 2 беременности, которые были прерваны путем медицинского аборта по желанию пациентки в сроках 7-8 и 10-11 недель. Постабортный период в обоих случаях со слов пациентки протекал на фоне длительных мажущих кровянистых выделений и субинволюции матки (данные УЗИ). Данная беременность – 5, не желанная. Факт своей беременности скрывала от родственников. Сопровождающую беременность тошноту и рвоту по утрам, слабость и недомогание мотивировала заболеванием печени (хронический холецистит). Контрацептивными средствами не пользовалась.

С данной беременностью не наблюдалась, часто меняла место жительства. В сроке беременности 5-6 недель перенесла ОРВИ с повышением температуры тела до 38^{0}С; заболевание осложнилось длительным сухим кашлем, лечилась самостоятельно. В сроке 12-13 недель по поводу обострения хронического пиелонефрита однократно обратилась к врачу-терапевту, назначены антибиотики с учетом чувствительности.

С целью прерывания данной беременности самостоятельно приняла 3 таблетки мизопростола. Через 4 часа после приема мизопростола у пациентки появились резкие кинжальные боли внизу живота с иррадиацией в прямую кишку, тошнота, рвота, однократная потеря сознания, продолжающиеся кровянистые выделения из половых путей в количестве 200,0мл со сгустками. При вызове скорой помощи отмечалось снижение АД до 40/0 мм. рт. ст.

При поступлении в стационар состояние крайне тяжелое (соответствует картине тяжелого геморрагического шока), АД 70/40 мм. рт. ст., кожные покровы резко бледные, заторможена, на вопросы отвечает с трудом. Уровень сознания по шкале Глазго 13 баллов. Пульс 110 уд/мин, тахикардия. Шоковый индекс Альговера=1,5. При осмотре: живот увеличен за счет беременной матки, умеренно вздут, симптомы раздражения брюшины положительные.

Одновременно проведены противошоковые мероприятия с момента вызова бригады скорой помощи, продолжались в приемном покое при поступлении и пациентка сразу же доставлена в операционную. Проведено ультразвуковое исследование органов малого таза и брюшной полости на операционном столе, диагностирована неразвивающаяся беременность срока 17-18 недель беременности, в брюшной полости обнаружена свободная жидкость в количестве 1000,0мл, визуализировать четко контуры матки не представлялось возможным.

Проведена срочная нижнесрединная лапоротомия. На операции диагноз полного разрыва матки верифицирован, отмечались участки патологического плотного прикрепления плаценты в области послеоперационного рубца на матке. Произведена экстирпация матки с маточными трубами вместе с плодом, дренирование брюшной полости. Во время операции проведена гемотрансфузия 5 доз (1800,0мл) одногруппной совместимой эритроцитарной взвеси и 11 доз свежезамороженной плазмы (2750,0мл). В послеоперационном периоде продолжалось лечение анемии, симптоматическая и антибактериальная терапия. Выписана на 7 сутки, швы сняты, заживление первичным натяжением. Заключение гистологии 15355-15359: Спонтанный полный (гистологический) разрыв матки по рубцу после кесарева сечения.

Выводы: 1.Разрывы матки могут быть диагностированы в любом сроке беременности, чаще со II и III триместра беременности
2. Следствием неразвивающейся беременности является хронический эндометрит, который сопровождается нарушением целостности маточного эндометрия
3. Неконтролируемый прием препаратов, повышающих сократительную деятельность матки у пациенток с рубцом на матке может привести к ее разрыву. Разрывы матки приводят к критическому состоянию пациентки, часто сопровождаются чрезмерным кровотечением и требуют своевременного и безотлагательного хирургического лечения

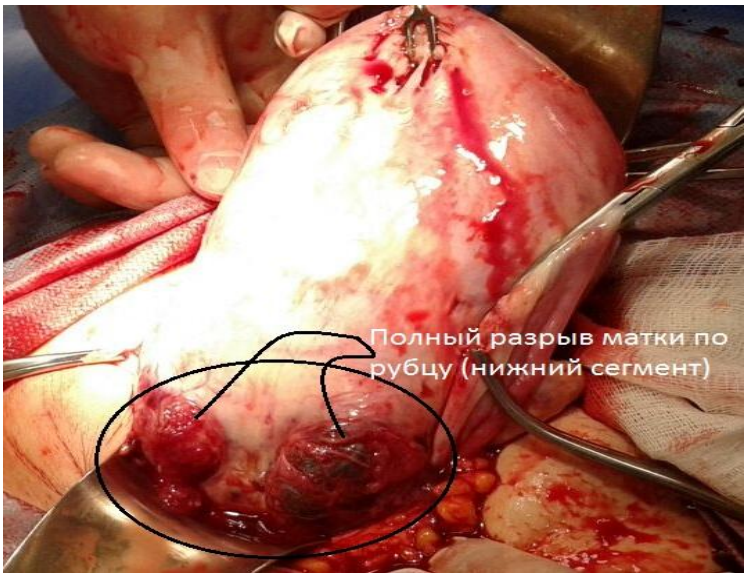

Рисунок 1 - Полный разрыв матки по рубцу

СПИСОК ЛИТЕРАТУРЫ

1 Кулаков В.И. Кесарево сечение. - М.: Триада-Х, 2004. - 320 с.
2 Краснопольский В.И. Репродуктивные проблемы оперированной матки. – М.: Медицина, 2005. - 153 с.
3 Мireева А. Роды после кесарева сечения: методические рекомендации. – Алматы: 2006. - 15 с.
4 Maymon R., Svirsky R., Smorgick N., Mendlovic S., Halperin R., Gilad K., Tovbin J. Fertility performance and obstetric outcomes among women with previous cesarean scar pregnancy // J. Ultrasound Med. – 2011. - №30(9). – P. 1179-1184.
5 Zhatkanbayeva Gulmira, Zh Saduakassova Sh.M., Omarova G.K., Zhatkanbayeva Gulnara Zh., Zhundibay S.B., Zhundibay A.B. Missed abortion: modern technology of the safe abortion in the first trimester of pregnancy // Giorn. It. Ost. Gin. – 2014. - Vol. XXXVI, №6. - P. 611-616.
6 Безопасный аборт: рекомендации для систем здравоохранения по вопросам политики и практики. Второе издание, ВОЗ. - 2013. – 125 с.
7 Сухих Г.Т. Медикаментозное прерывание беременности. Клинические рекомендации (протокол лечения). – М.: 2015. – 30 с.
8 Zeqiri F, Paçarada M, Kongjeli N, Zeqiri V & Kongjeli G. Missed Abortion and Application of Misoprostol // Medical Archives. – 2010. - №64(3). – P. 151-153.

С.А. Лысенков[1], Г.Ж. Жатканбаева[2], Ж.А. Иманбаева[2], М.Ю. Башкирова[1], С.Б. Жундыбай[2], А.Б. Жундыбай[2], М.Т. Смагулова[2]
[1]№ 4 қалалық клиникалық аурухана,
[2]Қазақ Ресей медициналық университеті, Алматы қаласы, Қазақстан

НАУҚАСТЫҢ ЖАТЫР ТЫРТЫҒЫМЕН ЖЫРТЫЛУ ЖАҒДАЙЫ ЖҮКТІЛІКТІҢ ЕКІНШІ ЖАРТЫСЫНДА БАҚЫЛАНҒАН

Түйін: Бұл мақалада клиникалық жағдай мысал ретінде науқастағы екі кесар тілік отауынан кейін жатырдың толық жыртылуы. Әдеби деректер бойынша кесар тілік отаудан кейін науқаста жатырдың жыртылуы байқалуы мүмкін, көбінесе жүктіліктің екінші немесе үшінші жартысында. Жүктілікті үзіліс мақсатында бақылаусыз қабылданған утеротоникалық препараттар жаппай қан жоғалтумен қатар ауыр асқынуларға әкелуі мүмкін және шұғыл хирургиялық емді қажет етеді.
Түйінді сөздер: жүктілік, жатырдың үзілуі, жатырдың шырыштығы, мизопростол

S.A. Lysenkov[1], G.Zh. Zhatkanbayeva[2], Zh.A. Imanbayeva[2], M.Y. Bashkirova[1] S.B. Zhundibay[2], A.B. Zhundibay[2], M.T. Smagulova[2]
[1]City Clinical Hospital No.4,
[2]Kazakh-Russian Medical University, Almaty, Kazakhstan

CLINICAL CASE OF THE COMPLETE UTERINE RUPTURE IN A PATIENT IN THE SECOND TRIMESTER OF PREGNANCY

Resume: This article presents a clinical case of the complete uterine rupture in a patient after two cesarean sections. According to the literature the uterine rupture after cesarean section are more frequent in the second and third trimester of pregnancy. Uncontrolled reception of uterotonic drugs purposely of abortion accompanied by serious complications such as massive blood loss and to carry on urgent surgical treatment.
Keywords: pregnancy, rupture of the uterus, scar on the uterus, misoprostol