УДК 616.231-089.85 – 06 -078: 615.816.2

Б.К. Сулейменов, М.К. Байтурсынов, К.Ш. Байгожаев, Н.Б. Нурмаханов
№4 Городская клиническая больница,
кафедра анестезиологии и реаниматологии КазНМУ им. С.Д. Асфендиярова

АНАЛИЗ ВОЗМОЖНЫХ ОСЛОЖНЕНИЙ СВЯЗАННЫЕ С НАЛОЖЕНИЕМ ТРАХЕОСТОМЫ У БОЛЬНЫХ, НАХОДЯЩИХСЯ НА ИВЛ

Показаниями для проведения трахеостомии, в отделении реанимации являются нормализация дыхательной функции легких у больных, находящихся на искусственной вентиляции. Известно, что искусственная вентиляция легких существенно изменяет регионарные взаимоотношения между альвеолярным артериальным и венозным давлением [1,2], это в значительной степени нарушает процесс обмена воды в легких. Доказано, что после 3 часов ИВЛ отмечается накопление в легких жидкости [3,4]. При ИВЛ снижается скорость лимфотока в легких. Повышенное внутригрудное давление приводит к сдавливанию правого лимфатического протока, затрудняя отток лимфы из легких. При высоком альвеолярном давлении во время искусственного вдоха наступает сдавление легочных капилляров.
Указанные процессы могут привести к скоплению жидкости в периваскулярных пространствах. В условиях ИВЛ отмечается задержка воды в легких, что особенно выражено при увеличении концентрации в крови углекислого газа [5]. Из-за недостаточного снабжения организма кислородом и пластическим материалом развивается гипопротеинемия, что приводит к снижению коллоидно-осмотического давления плазмы, в результате чего может развиваться отек легочной ткани. Приведенные выше данные оправдывают развитие у больных на ИВЛ на 4-5 сутки трахеобронхита, а на 5-7 сутки застойной пневмонии.
Ключевые слова: *дыхательная система, искусственная вентиляция легких.*

Методы и объекты исследования: Работа проводилось в реанимационном отделении №4 городской клинической больницы г. Алматы. Анализировано все случай наложение трахеостомической трубки за период с второго полугодие 2016г. по 2017 год с помощью единой компьютерной базы «Авиценна». В работе участвовали врачи отделении реанимации и анестезиологии, резиденты II- III курса. При проведении работы учитывалось возраст пациента, показания к переводу на ИВЛ, длительность респираторной поддержки, сроки наложения трахеостомической трубки [Т] от момента перевода на ИВЛ, все случай осложнений диагностированных на основе инструментальных и лабораторных данных.
Результаты исследования: Исследованием охвачены 88 пациентов, находящееся на продленной ИВЛ в отделении реанимациии, которым была произведена операция, наложение трахеостомической трубки. Цель наложение трахеостомии было во всех случаях идентичное - улучшение дренажной функции трахеобронхиального дерева и нормализация дыхательной функции легких. Сроки проведения трахеостомы зависело от состояния больного, тяжести основного заболевания, показаний, выработанных в каждом конкретном отделении.
Обычно по данным литературных источников наложение трахеостомической трубки проводят на 5-6 сутки ИВЛ [2-5]. При этом по данным отечественных и зарубежных авторов осложнения во время трахеостомы, выполненных на 5-6 сутки (кровотечение, подкожная эмфизема, пневмоторакс, асфиксия и др.) варировал от 28% до 55% [3,4]. В наших случаях мы с целью раннего улучшение дренажной функции трахеобронхиального дерева и нормализация дыхательной функции легких, тем самым уменьшить проценты осложнений связанные с длительной ИВЛ сроки наложение трахеостомической трубки сократили до 3 суток. Сроки проведения трахеостомы определялось консилиумом ответственных специалистов учитывая состояния пациента, тяжести основного заболевания, показаний и возможных осложнений. Операция проводили опытные отоларингологи, имеющие не менее 3-х лет стажа работы как практикующего хирурга.
Причины нахождения на продленной ИВЛ были различными. У 30% больных были тяжелые автодорожные травмы; у 15% - последствия хирургических вмешательств, у 25% обструкция бронхов в результате ХОБЛ, хронического бронхита, не купирующиеся приступы бронхиальной астмы, эпистатус, у 7% пациентов внебольничная 2-х сторонняя субтотальная пневмония с дыхательной недостаточностью 3 ст. В остальных случаях причиной длительной респираторной поддержки пациентов было связано нарушением регуляции дыхательного центра в результате отека и набухание веществ головного мозга после различного вида инсульта с образованием внутримозговой гематомы, после тяжелого ушиба головного мозга и др. причин приводящих к нарушением деятельности функции внешнего дыхания.
Согласно внутрибольничного протокола лечения и диагностики пациентов находящееся на длительной ИВЛ трахеостому проводили на 2-3 сутки. Операцию проводится под местной и нейролептаналгезией. Больным, получавшим гепарин, перед операцией внутривенно вводили гемостатические препараты. Просвет трахеи вскрывали на уровне 3-5 полуколец, при этом размер оформленной трахеостомы был на 5 мм больше диаметра трубки. Во время тупого выделения трахеи осуществляли постоянный контроль за образованиями переднего отдела шеи: перешейка щитовидной железы, крупных сосудов, трахеи и пищевода для исключения их травматизации. Перед введением в просвет трахеи трахеотомической термопластической трубки с манжеткой, под контролем зрения подтягивали нижний конец интубационной трубки до верхнего края стомы. Только после этого вводили трахеотомическую трубку, затем удаляли интубационную. Между трубкой и кожей больного подкладывали марлевую салфетку пропитанную спиртом.
После операции осуществлялось обязательный аускультативный контроль за состоянием легких и эндоскопическое и исследование трахеобронхиального дерева с последующим санированием трахеобронхиального дерева. Проводили ежедневную смену трахеотомической трубки с гормональной мазью, а также динамический эндоскопический контроль [через каждые 3-4 дня] за состоянием слизистой оболочки трахеи.

Все виды осложнений связанные с трахеостомической трубки или же с техникой проведение самой операции в зависимости от время возникновения осложнений они были разделены на 3 группы. В 1-ю вошли операционные осложнения, во 2-ю осложнения раннего послеоперационного периода от 1 до 3 дней после операции, в 3-ю поздние от 4 до 10 дней после трахеостомы
(Рисунок 1).

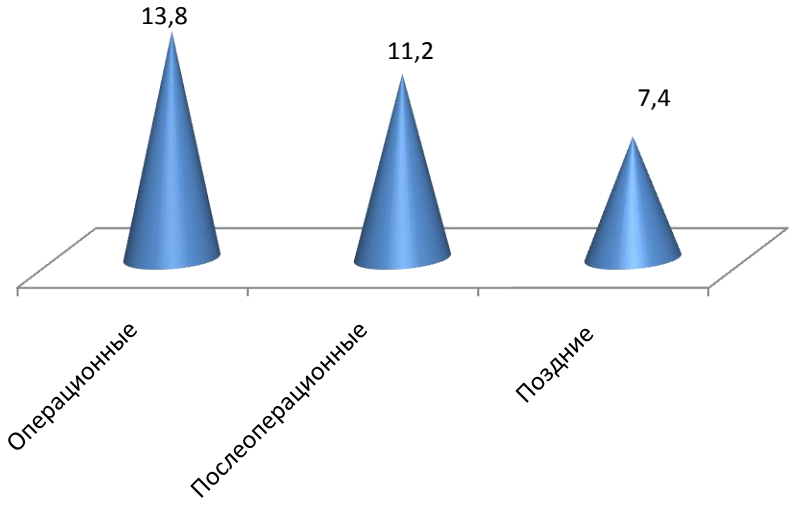

Рисунок 1 - Осложнений связанные с наложением трахеостомической трубки

В результате проведенного анализа типичными операционными осложнениями были: незначительные венозные кровотечения из сосудов выходящих из капсулы щитовидной железы. При перемещении перешейка железы кверху, из-за перерастягивания сосудов возникали их микротравмы. У 8 больных кровотечение во время Т было остановлено после лигирования сосудов. У 2 пациентов после введения в просвет трахеи трахеотомической трубки зарегистрирована подкожная эмфизема в области шеи, груди и подбородочной области. Во время аускультативного и эндоскопического исследовании у них диагностирован бронхоспазм, который купирован во время введением седативных препаратов и глюкокортикоидов. Всего осложнений связанные с оперативным вмешательством было – 13,8%, что оказались намного меньше по сравнению с цифровыми данными других исследователей.
Осложнений послеоперационного периода встречались у 11,2% больных, в виде глубоких эрозий на слизистой оболочки задней стенки трахеи. В таком случае вводили трубку меньшего диаметра, с другим углом ее кривизны, перемещали уровень фиксации раздувной манжетки на окружающие ткани. В позднем после операционном периоде встречались (7,4%) развитие воспалительных изменений в тканях вокруг стомы, что устранено частой сменой асептических повязок вокруг стомы, применением местных физиотерапевтических методов лечения. Кроме этого, после 88 трахеостомий, произведенных в отделениях реанимации зарегистрировано 12 [13,6%] осложнений не связанные с наложением стомы, из которых преобладали: гнойно-серозные бронхиты. Летальные исходы за период наблюдения не отмечался у наших пациентов.

ВЫВОДЫ:

Ранее наложение (на 3 сутки) трахеостомической трубки позволяет снизить число послеоперационных воспалительных осложнений, эрозивных кровотечений предотвращая тем самым возникновение летальных исходов связанные с данной процедурой.

СПИСОК ЛИТЕРАТУРЫ

1 Бобриков А.В., Беляков Н.А., Сериков В.Б. Лимфоток и сосудистая проницаемость легких при спонтанном дыхании и искусственной вентиляции легких // Анест. и реаниматол. – 1981. - №3. - С. 28-32.
2 Зильбер А.П. Искусственная вентиляция легких при острой дыхательной недостаточности. - М.: Медицина, 1978. - 198 с.
3 Кассиль В.Л. Искусственная вентиляция легких в интенсивной терапии. - М.: Медицина, 1987. - 255 с.
4 Харченко В.П., Гваришвили А.А., Петрова М.В., и др. Анализ трахеальных осложнений при трахеостомии и ИВЛ // Профилактика диагностика и лечение рубцовых стенозов трахеи. - 1999. - С. 64-65.
5 Цеймах Е.Ф., Тулупов В.А., Зайцев В.А. Опыт 154 трахеостомий. – Томск: 2008. – 168 с.

Б.Қ. Сулейменов, М.Қ. Байтұрсынов, К.Ш. Байгожаев, Н.Б. Нурмаханов
№4 Алматы қалалық ауруханасы,
С.Ж. Асфендияров атындағы ҚазҰМУ анестезиология және реаниматология кафедрасы

ҰЗАҚ УАҚЫТ БОЙЫНДА ЖАСАНДЫ АППАРАТПЕН ДЕМ АЛАТЫН НАУҚАСТАРҒА ТРАХЕОСТОМИЯЛЫҚ ТҮТІКШЕНІҢ ҚОЙЫЛУЫМЕН БАЙЛАНЫСТАҒЫ АСҚЫНУЛАРДЫ САРАПТАУ НӘТИЖЕСІ

Түйін: Трахеостомиялық түтікшені алғашқы 3 тәуліктің ішінде қою ең алдымен ұзақ уақыт бойынд жасанды тыныс алып жатқан аурулардың шетінеп кетуін азайтады. Сонымен қатар, түтікше қоюмен байланыстағы іріңдеп кету, түтікше сыртындағы тері қабатының жұқарып кетуін болдырмайды.
Түйінді сөздер: тыныс алу жүйесі, жасанды тыныс алу.

B.K. Suleymenov, M.K. Baytursynov, K.SH. Baygozhaev, N.B. Nurmahanov
№4 Town clinical hospitals,
Asfendiyarov KazNMU, pulpit anesthesiology and resuscitation

ANALYSIS OF POSSIBLE COMPLICATIONS CONNECTED WITH SENSITIVE TRACHOSTOMY IN PATIENTS ON VENTILATOR

Resume: Earlier imposition (on 3 day) tracheostomy tubes allows to reduce the number of the postoperative inflammatory complications, erosive of the bleedings preventing hereunder origin lethal upshot connected with given by procedure.
Keywords: respiratory system, artificial ventilation light.