УДК 616-005.4 616.079.3

В.К. ИСРАИЛОВА, Г.К. АЙТКОЖИН, А.М. МУРАТОВА, Ж.А. АБДЫМОЛДАЕВА
КазНМУ им. С.Д.Асфендиярова
Кафедра анестезиологии, реаниматологии и интенсивной терапии
БСНП г. Алматы

ЭЛЕКТРОКАРДИОГРАФИЧЕСКИЕ ИЗМЕНЕНИЯ У БОЛЬНЫХ С ОСТРЫМИ НАРУШЕНИЯМИ МОЗГОВОГО КРОВООБРАЩЕНИЯ

Среди наиболее распространенных причин смертности третье место занимает инсульт. Примерно в 25% случаев всех инсультов источником эмболии служит сердце, чаще предсердия. (Hans- Christoph Diener, Heinrich Mattle, Michael Böhm and Frank Ruschitzka- 2011). Главной причиной смерти у больных инсультом по окончании острого периода является патология сердца. Наличие коронарной патологии, хронической сердечной недостаточности, разнообразных аритмии, эпизодов ишемии миокарда и нарушение автономной регуляции сердца могут неблагоприятно повлиять на темпы постинсультного восстановления. Нарушения ритма сердца могут негативно влиять на репаративные процессы в зоне церебральной ишемии, поэтому изучение особенностей биоэлектрической активности сердца у больных с АГ в остром периоде ОНМК является актуальной.
Ключевые слова: *Острое нарушение мозгового кровообращения, инсульт, электрокардиография, артериальная гипертензия.*

Актуальность: Среди наиболее распространенных причин смертности третье место занимает инсульт. Примерно в 25% случаев всех инсультов источником эмболии служит сердце, чаще предсердия. (Hans- Christoph Diener, Heinrich Mattle, Michael Böhm and Frank Ruschitzka- 2011). Главной причиной смерти у больных инсультом по окончании острого периода является патология сердца. Наличие коронарной патологии, хронической сердечной недостаточности, разнообразных аритмии, эпизодов ишемии миокарда и нарушение автономной регуляции сердца могут неблагоприятно повлиять на темпы постинсультного восстановления. Нарушения ритма сердца могут негативно влиять на репаративные процессы в зоне церебральной ишемии, поэтому изучение особенностей биоэлектрической активности сердца у больных с АГ в остром периоде ОНМК является актуальной.
Цель исследования: оценка ЭКГ изменений при комплексном лечении больных с ОНМК в отделении реанимации и интенсивной терапии, оценить, как часто и какая кардиальная патология сопровождает ОНМК.
Материалы и методы: работа проводилась в БСМП в отделении реанимации и интенсивной терапии. В исследование было включено 44 больных поступивших в отделение реанимации за период 1.09.2014 по 31.12.2014 г. Возраст пациентов от 42 до 78 лет, из них 17 мужчин и 27 женщин. В среднем койко- день 2,6±0,4. Больные поступали в реанимационное отделение с диагнозом ОНМК. В процессе обследования уточнялся тип нарушения мозгового кровообращения. Все больные разделены на 2 группы: в 1-ю группу вошли 20 человек с ишемическим инсультом, и во 2-ю группу вошли 24 человека с геморрагическим инсультом. При поступлении всем больным проводилось ЭКГ исследование в 12 стандартных отведениях.
Так как одним из первоочередных мероприятий в острой стадии ОНМК является стабилизация гемодинамики и ЭКГ исследования являются достоверными, доступными и незаменимыми методами для диагностики сердечно - сосудистой патологии. Статистическая обработка полученных результатов проводилась с использованием t-критерия Стьюдента.
Результаты: На основании жалоб, анамнеза, объективного, лабораторного и инструментального методов обследования у 44 исследуемых больных на момент поступления была выявлена сопутствующая кардиальная патология (выявленная при первичном осмотре кардиолога в приемном покое): ИБС с гипертонией 11 и 111 степени у 44 больных (100%). По полу и по возрасту было отмечено, что в 1-ой группе 71.4% больных женского, и в 2-ой группе 75% больных женского пола. Средний возраст исследуемых больных 61,5 ±2,3 лет.
Результатами ЭКГ исследования выявили следующие нарушения: что у всех больных ГЛЖ и выраженные дистрофические изменения в миокарде. В 1-ой группе у 42.8% выявили фибрилляцию предсердия, и 42.8% синусовую брадикардию. Во 2-ой группе у 28.5% фибрилляцию предсердия, и 57.1% синусовую тахикардию. В результате обследования мы определили, что при ишемическом инсульте преобладает синусовая брадикардия, а при геморрагическом инсульте – синусовая тахикардия. У одного больного в 1-ой группе на второй день лечения определили острый инфаркт миокарда без зубца Q. После успешного лечения больного на 7 сутки перевели в нейроинсультное отделение. Всем больным проводилось стандартное обследование и лечение инсульта по протоколу МЗ РК (2013 г.). Во время лечения в обеих группах отмечалось снижение АД до целевых уровней (р <0,01). Всем больным артериальное давление измерялось и фиксировалось круглосуточно при помощи прикроватного кардиомонитора «INFINITY VISTA» (Германия).

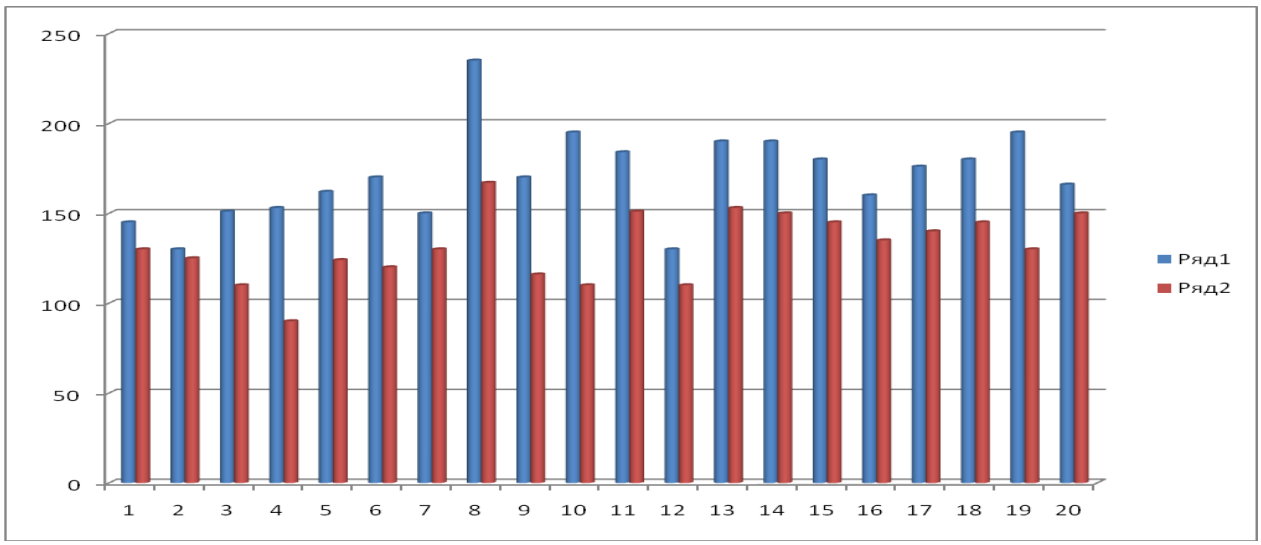

Гистограмма 1 - Первая группа.
Ряд 1 – АД систолическое во время поступления больных в ОРИТ.
Ряд 2 – АД систолическое во время перевода больных в нейро- сосудистое отделения.

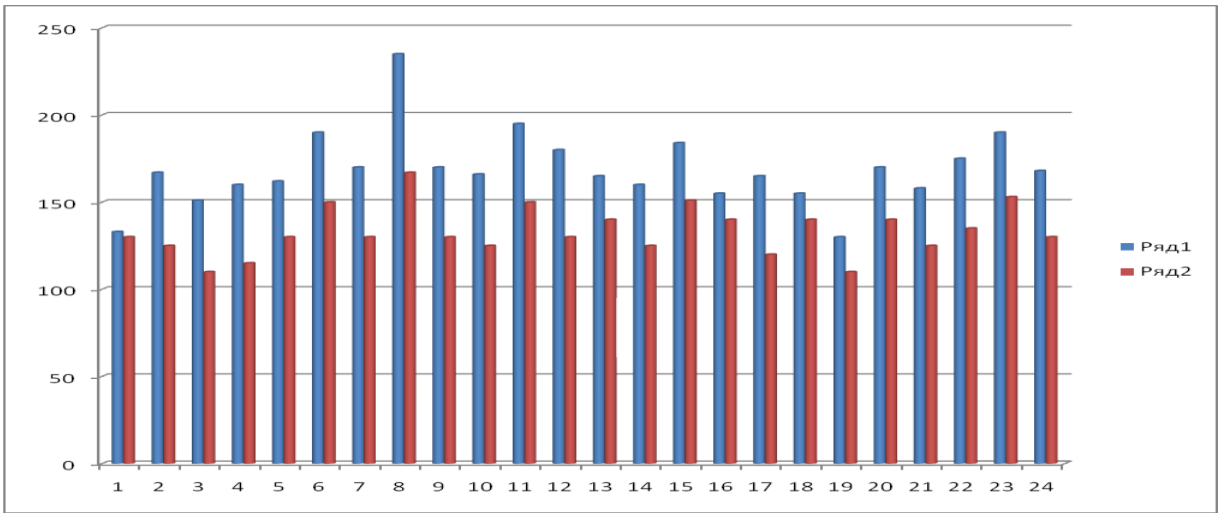

Гистограмма 2 - Вторая группа.
Ряд 1 – АД систолическое во время поступления больных в ОРИТ.
Ряд 2 – АД систолическое во время перевода больных в нейро- сосудистое отделение.

На ЭКГ отмечались изменения с тенденцией к улучшению.
Выявленные нами ЭКГ нарушения при острых нарушениях мозгового кровообращения соответствуют литературным данным (Мазур Н.А., А. Джона Кэмма, Томаса Ф. Люшера, Патрика В. Серруиса и др).

Выводы:

1.Острое нарушение мозгового кровообращения по ишемическому и геморрагическому типу практически всегда сопровождается кардиальной сосудистой патологией, при этом в клинической картине доминирует гипертоническая болезнь, ИБС, некорригированная артериальная гипертония

2.С первых дней необходимо обеспечить мониторирование ЭКГ у пациентов с инсультами, в связи с имеющейся большой вероятностью возникновения опасных аритмий у данной категории пациентов.

СПИСОК ЛИТЕРАТУРЫ

1 Орлов В.Н. Руководство по электрокардиографии. – М.:МИА, 2006. - 526 с.
2 Старченко А.А. Клиническая нейрореаниматология. – М.: 2004. - 239 с.
3 Мазур Н.А. Практическая кардиология. – М.: 2009. - 470 с.
4 Под редакцией А. Джона Кэмма, Томаса Ф. Люшера, Патрика В. Серруиса. Перевод с английского под редакцией чл. – кор. РАМН Е. В. Шляхто. Болезни сердца и сосудов. – М.: 2011. – 499 с.
5 Верещагин Н.В, Суслина З.А. Современное представление о патогенетической гетерогенности ишемического инсульта //Очерки ангионеврологии /Под редакцией З.А.Суслиной. – М.: Атмосфера, 2005. – С. 82-85.
6 Гулевская Т.С., Моргунов В.А. и др. Повторные инфаркты головного мозга при атеросклерозе и артериальной гипертензии//Арх. Патологии. – 2003. - №4. – С. 21-28.

7 Кистинев Б.А., Максимова М.Ю. и др. Варианты нарушения мозгового кровообращения при артериальной гипертонии // Анн. клин. и эксперим. Неврологии. - 2007. - №3. – С. 49-55.
8 Суслина З.А. Сосудистая патология головного мозга: итоги и перспективы //Анн. Клинической и эксперим. Неврологии. – 2007. - №2. – С. 2-8.
9 Kristian P. Doyle, Roger P. Simon, Mary P. Stenzel-Poore. Mechanisms of ischemic brain damage // Neuropharmacology. - 2008. - №55. – P. 310-318.
10 Ashfaq Shuaib, Ken Butcher, Askar A Mohammad, Maher Saqqur, David S Liebeskind. Collateral blood vessels in acute ischaemic stroke: a potential therapeutic target // Lancet Neurol. – 2011. - №10. – P. 909–921
11 Aditya S. Pandey, B. Gregory Thompson, Joseph J. Gemmete, Neeraj Chaudhary. Cerebral Collateral Circulation: Integral to Defining Clinical Outcome in Acute Cerebral Ischemia // World neurosurgery. – 2012. - №77 [2]. – P. 234-242.
12 Robin J Lichtenwalner and Jack M Parent. Adult neurogenesis and the ischemic forebrain // Journal of Cerebral Blood Flow & Metabolism. – 2006. - №26. – P. 1–20.
13 David S. Liebeskind, Imaging the Future of Stroke: I. Ischemia // Ann Neurol. – 2009. - №66. –P. 574–590.

В.К. ИСРАИЛОВА, Г.К. АЙТКОЖИН, А.М. МУРАТОВА, Ж.А. АБДЫМОЛДАЕВА

ЖЕДЕЛ МИ ҚАН АЙНАЛЫМ БҰЗЫЛЫСЫ БАР НАУҚАСТАРДАҒЫ ЭЛЕКТРОКАРДИОГРАФИЯЛЫҚ

Түйін: Өлімге әкеліп соғатын белгілі себептердің ішінде үшінші орынды инсульт алады. Инсульттың 25% жағдайында эмболия көзі жүрек болып табылады, көбіне жүрекше. (Hans- Christoph Diener, Heinrich Mattle, Michael Böhm and Frank Ruschitzka- 2011). Инсульттың жедел сатысы аяқталғаннан кейін өлімнің негізгі себебі жүрек патологиясы болып тобылады. Тәждік патология, созылмалы жүрек жеткіліксіздігі, жүрек ритмінің әртүрлі бұзылыстары, миокард ишемиясының эпизодттары және жүректің автономды реттелуінің бұзылыстары инсульттан кейінгі қалпына келу үрдісіне кері әсерін тигізеді. Жүрек ритмінің бұзылысы церебральды ишемия аймағында репаративті үрдіске негативті әсер береді, сол себепті Артериальды гипертензиясы бар науқастарда жүректің биоэлектірлік белсенділік ерекшелігін зерттеу бас ми қан айналысы бұзылысы кезінде актуальды болып табылады.
Түйінді сөздер: Жедел ми қан айналым бұзылысы, *инсульт, электрокардиография, артериалды гипертензия.*

V.K. ISRAILOVA, G.K. AITKOZHIN, A.M. MURATOVA, ZH.A. ABDYMOLDAEVA

ELECTROCARDIOGRAPHIC CHANGES IN PATIENTS WITH ACUTE ISCHEMIC STROKE

Resume: Among the most common causes of death in third place takes a stroke. Approximately 25% of all strokes are a source of embolism is the heart, the atria often. (Hans- Christoph Diener, Heinrich Mattle, Michael Böhm and Frank Ruschitzka- 2011). The main cause of death in patients with stroke after the acute Kperiod is the pathology of the heart. The presence of coronary artery disease, congestive heart failure, a variety of arrhythmias, myocardial ischemia and impaired cardiac autonomic regulation may adversely affect the rate of post-stroke recovery. Cardiac arrhythmias can negatively affect the repair processes in the area of cerebral ischemia, so the study of the peculiarities of bioelectric activity of the heart in patients with hypertension in acute stroke is important.
Keywords: Acute ischemic attack , stroke , electrocardiography , arterial hypertension.