УДК 616.351-006-089

Д.А. ДАУЛЕТБАЕВ, Е.Ш. КАЛИАСКАРОВ, М.Т. МЕНАЯКОВ,
Н.С. СЕРИКОВ, Е.А. АУБАКИРОВ
Казахский Национальный медицинский университет им. С.Д. Асфендиярова, кафедра хирургических болезней №1,
Городская клиническая больница №1, отделение многопрофильной хирургии
г. Алматы

СОВРЕМЕННЫЕ АСПЕКТЫ ХИРУРГИЧЕСКОГО ЛЕЧЕНИЯ КОЛОРЕКТАЛЬНОГО РАКА

Представленная статья посвящена анализу результатов лапароскопической резекции кишечника первых пяти пациентов с колоректальным раком. В отделений многопрофильной хирургии Городской клинической больницы №1 с колоректальным раком оперированы 1 мужчина и 4 женщин в возрасте от 60 до 77 лет. Решение о возможности и целесообразности применения лапароскопической методики при колоректальном раке всегда решается в строго индивидуальном порядке, после изучения результатов общеклинических и специальных исследований. Во время операции производилась тщательная ревизия органов брюшной полости и всех видимых лимфатических узлов. У 3 пациентов выявлены опухоли сигмовидной кишки и у 2 – опухоль прямой кишки, им соответственно выполнена лапароскопическая резекция сигмовидной кишки и лапароскопически-ассистированная передняя резекция прямой кишки с лимфодиссекцией. Во всех случаях диагнозы верифицированы гистологическим анализом удаленного препарата. При использовании нами лапароскопических операций при колоректальном раке были получены лучшие по сравнению с традиционными операциями непосредственные результаты.
Ключевые слова: *колоректальный рак, лапароскопическая резекция кишечника, миниинвазивные операции.*

Актуальность. В настоящее время проблема лечения колоректального рака (КРР) по-прежнему остается актуальной. Это связано с рядом факторов, основными из которых являются значительное увеличение заболеваемости и смертности [1-5]. По прогнозам ВОЗ заболеваемость и смертность от злокачественных новообразований до 2020 года во всем мире увеличатся в 1,5-2 раза. Аналогичная тенденция роста заболеваемости раком характерна и для Республики Казахстан, учитывая рост благосостояния и продолжительности жизни населения, а также увеличение выявляемости злокачественных новообразований с внедрением Программ ранней диагностики [1,6]. КРР является второй по частоте причиной смерти от злокачественных опухолей в западных странах [7,8]. Несмотря на успехи медикаментозной терапии, хирургическая операция остаётся основным методом лечения пациентов с КРР [9]. Стремительное развитие новых технологий создало предпосылки для их внедрения в колоректальную хирургию. Малоинвазивное лечение онкологических больных широко применяется в развитых странах, в первую очередь в странах Западной Европы, Японии и Южной Корее [10,11]. Вместе с тем, внедрение лапароскопических операций при лечении КРР во всем мире происходит крайне осмотрительно. На наш взгляд, это связано не только со сложностью самих операций, но и, прежде всего, с сомнениями в их онкологической эффективности. Так, например, в Великобритании в 2008 г. только каждая пятая резекция толстой кишки была выполнена лапароскопически. Анализ 22.780 операций, выполненных в университетских клиниках США за 3 года по поводу КРР, показал, что лапароскопические операции были использованы менее чем в 20% случаев рака ободочной кишки и менее чем в 10% случаев рака прямой кишки, а общая доля лапароскопических вмешательств при КРР составила всего 14,8% [7-11]. В нашей Республике, ввиду отсутствия оборудования в онкологических организациях для проведения эндовидеоскопических операций, обучающего симуляционного центра и робототехники, малоинвазивные методы диагностики и лечения практически не используются. Следствием этого является большое количество расширенных органоудаляющих операций, приводящих к инвалидизации пациентов [6].

Цель исследования. проведение анализа результатов лапароскопической резекции кишечника у больных с колоректальным раком.

Материал и методы. В отделений многопрофильной хирургии ГКБ №1 в текущем году с КРР оперированы 1 мужчина и 4 женщин в возрасте от 60 до 77 лет. При поступлении все они, в основном, предъявляли жалобы на общую слабость, снижение веса и аппетита, частые запоры, вздутие живота, которые периодически их беспокоили в течение последних 1-2 лет. У троих в последние два-три месяца к вышеперечисленным жалобам присоединились умеренные боли внизу живота, в левой подвздошной области и выделение прожилок крови после акта дефекации. В связи с ухудшением состояния все пациенты обратились в поликлинику по месту жительства и после амбулаторного обследования были направлены на оперативное лечение. При первичной оценке клинического статуса больных с КРР отмечалось астеническое телосложение, относительно удовлетворительное состояние и отсутствие увеличенных периферических лимфатических узлов. Всем пациентам проведены общеклинические и специальные исследования, включая УЗИ и МРТ брюшной полости и малого таза, колоноскопия с биопсией. При анализе лабораторных показателей, у 1 пациента выявлена анемия, у 2 – умеренная гипопротеинемия и у 2 – протеинурия. У пациентки Т., 77 лет, имело место ИБС, мерцательная аритмия и недостаточность митрального клапана. АГ 3 ст., риск 4. Состояние после перенесенного ОНМК (2012г.), правосторонний гемипарез. Данной пациентке дополнительно произведена ЭхоКГ и она консультирована кардиологом. Остальные четверо пациентов в течение длительного времени страдали артериальной гипертонией, на ЭКГ у них наблюдались возрастные изменения. На УЗИ брюшной полости и малого таза у 3 пациентов выявлены опухоли сигмовидной кишки и у 2 – опухоль прямой кишки, которые подтверждены МРТ и колоноскопией. При гистологическом исследовании биоптатов, взятых во время колоноскопии, у пациентов Ж., 60 лет, К., 61 года и Б., 65 лет диагностирована аденокарцинома сигмовидной кишки, а у пациентов В., 66 лет и Т., 77 лет диагностирована аденокарцинома прямой кишки различной степени дифференцировки. Решение о возможности и целесообразности применения лапароскопической методики оперативного вмешательства при КРР всегда решается в строго индивидуальном порядке, после изучения результатов обследований. Все больные были оперированы в условиях сбалансированной анестезии с искусственной вентиляцией легких. Во время операции производилась тщательная ревизия органов

брюшной полости и всех видимых лимфатических узлов корня брыжейки, парааортальной области и ворот печени. Во всех случаях лимфатические узлы не были увеличены, а при экспресс-биопсии атипические клетки не выявлены. После лигирования нижней брыжеечной артерии у места отхождения её от брюшной аорты и лимфодиссекции парааортальных лимфоузлов, пациентам Ж., 60 лет, К., 61 года и Б., 65 лет с аденокарциномой сигмовидной кишки выполнена лапароскопическая резекция сигмовидной кишки (Рисунок 1), а пациентам В., 66 лет и Т., 77 лет с аденокарциномой прямой кишки произведена лапароскопически-ассистированная передняя резекция с отступлением от границы опухоли проксимально – 15 см, дистально – 10 см (Рисунок 2). Резецированные участки сигмовидной (Рисунок 3) и прямой кишки вместе с лимфоузлами удалены единым блоком через минилапаротомный поперечный разрез над лоном.

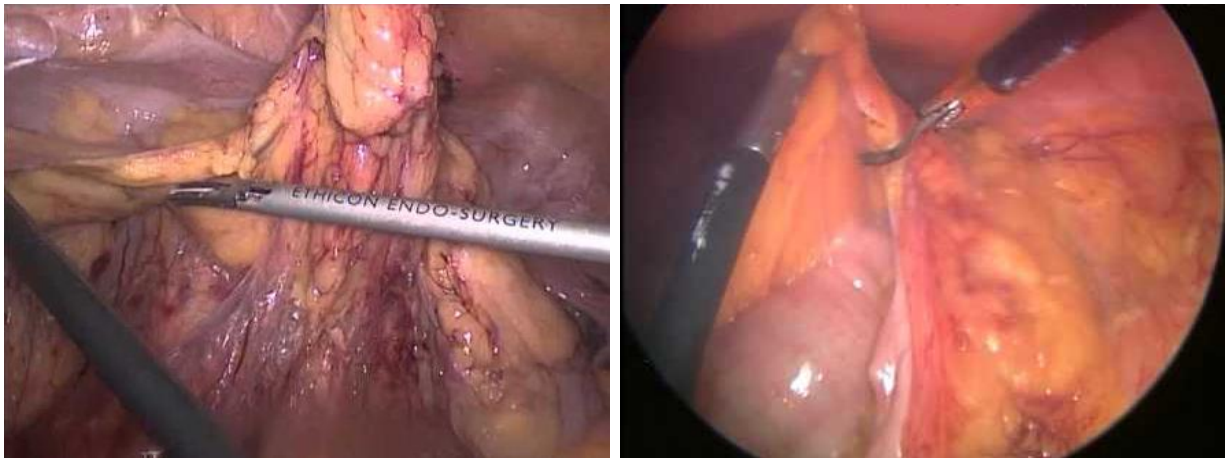

Рисунок 1 - Этапы лапароскопической резекции сигмовидной кишки

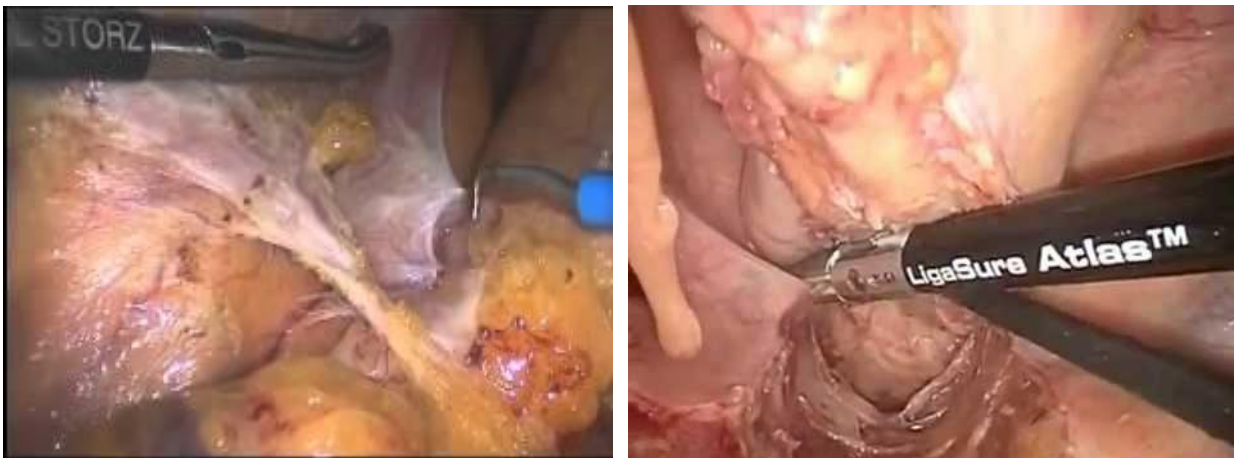

Рисунок 2 - Лапароскопическая передняя резекция прямой кишки

Рисунок 3 - Резецированный участок сигмовидной кишки вместе с лимфоузлами

В до- и послеоперационном периодах всем пациентам проводилось коррегирующее лечение. По большей части подготовка к лапароскопическому вмешательству и послеоперационное ведение пациентов такие же, как и при других операциях на органах брюшной полости. На первые сутки после операции из ОАРИТ в хирургическое отделение переведены 3 пациента, на вторые сутки – 1 пациент и на третье сутки – 1 пациент, а на 10 сутки после операции были выписаны двое пациентов, на 11 сутки – 1, на 12 сутки – 1 и на 14-ые сутки – 1. При выписке общее состояние пациентов было удовлетворительным, послеоперационные раны у них зажили первичным натяжением. Во всех случаях диагнозы верифицированы гистологическим анализом удаленного препарата. При контрольных осмотрах через 3 и 6 месяцев пациенты жалоб не предъявляли. Субъективно отмечали хорошее самочувствие и значительное улучшение общего состояния, восстановление аппетита и увеличение веса до 5-6 кг. При осмотре периферические лимфатические узлы не увеличены, живот и послеоперационные рубцы без особенностей. На контрольных МРТ брюшной полости рецидива заболевания и метастазов не выявлено.

Результаты и их обсуждение. Место лапароскопической хирургии в лечении КРР не столь однозначно. Общепризнанным стандартом лечения этой категории больных в настоящее время является «открытая» резекция кишечника с лимфодиссекцией. Однако, выполнение резекции кишечника может осуществляться и лапароскопическим способом. В настоящее время доказательной базы, касающейся применения лапароскопических вмешательств при КРР, значительно меньше, а выводы исследований не так однозначны. При использовании нами лапароскопических операций при КРР были получены лучшие по сравнению с традиционными вмешательствами непосредственные результаты. При этом, конверсии доступа и летальных исходов не было. В раннем послеоперационном периоде отсутствие осложнений после лапароскопических вмешательств, возможно, обусловлено меньшей частотой инфицирования. Во время операции с применением новых технологий у всех оперированных больных строго соблюдены онкологические принципы – радикализм и лимфодиссекция. При этом, количество удаленных лимфатических узлов не отличалось от аналогичных показателей при традиционных вмешательствах. Это достоверно показывает, что лапароскопические операции позволяют удалять то же количество лимфатических узлов, что и при «открытых» вмешательствах. Лапароскопические операции характеризовались менее выраженным болевым синдромом, что обусловило уменьшение количества и длительности применяемой лекарственной анальгезии; отсутствием дизурических явлений, что объясняется лучшей визуализацией при выполнении лапароскопических операций, позволяющей сохранить тазовые вегетативные нервные сплетения и стволы.

Заключение. Первые наши результаты выполнения лапароскопической резекции сигмовидной и прямой кишки при злокачественном их поражении свидетельствуют о том, что миниинвазивные вмешательства не уступают традиционным операциям по безопасности, полноте резекции кишечника и лимфодиссекции, а по параметрам восстановления пациентов в послеоперационном периоде превосходят традиционные вмешательства. После лапароскопических вмешательств достоверно улучшается качество жизни пациентов в послеоперационном периоде, отмечается 6-ти месячная безрецидивная выживаемость, отсутствие «троакарных» и отдаленных метастазов.

Выводы. Подводя итог представленным в статье данным и обладая собственным коллективным опытом выполнения лапароскопических вмешательств, считаем возможным сделать следующие выводы: лапароскопическая хирургия КРР обладает рядом преимуществ по сравнению с традиционной, но требует дополнительной детальной разработки методики вмешательства. Мы убеждены в том, что в ближайшее время малоинвазивные радикальные операции в онкологической практике будут занимать все более высокую позицию в структуре хирургических вмешательств у больных КРР.

СПИСОК ЛИТЕРАТУРЫ

1 Галуев Р.Э., Шелякина Т.В., Мхитарьян О.В. Скрининговая диагностика рака и предраковых заболеваний ободочной кишки // Современные технологии в онкологии: Мат. VI Всероссийского съезда онкологов. Том II. - М.: 2005. - С. 187-188.

2 Давыдов М.И., Аксель Е.М. Заболеваемость злокачественными новообразованиями населения России и стран СНГ в 2006 году // Вестник российского онкологического научного центра имени Н.Н. Блохина РАМН. - М.: 2008. - Т.19. - №2. - С. 52-57.

3 Jemal A. Cancer statistics, 2002 / Jemal A., Thomas A., Murray T., Thun M. // CA Cancer Clin. - 2002. - Vol. 52. - P.23-47.

4 Modan B. Epidemiology of breast cancer. Preventive aspect // Isr. J.Med.Sci. – 2002. - V. 17. - №9-10. - P. 804-809.

5 Давыдов М.И., Ганцев Ш.Х. Онкология (учебник). - М.: 2010. - 920 с.

6 Программа развития онкологической помощи в Республике Казахстан на 2012-2016 гг. – Астана: 2012. – 52 с.

7 Jemal A, Bray F, Center M.M. et al. Global cancer statistics // CA Cancer J. Clin. – 2011. – P. 61-69.

8 Torre L.A., Bray F., Siegel R.L. et al. Global cancer statistics, 2012 // CA Cancer J. Clin. – 2015. – P. 65-87.

9 Veldkamp R., Gholghesaei M., Bonjer H.J. et al. Laparoscopic resection of colon Cancer: consensus of the European Association of Endoscopic Surgery (EAES) // Surg. Endosc. – 2004. - №18(8). – P. 1163-1185.

10 Leung K.L., Kwok S.P., Lam S.C. et al. Laparoscopic resection of rectosigmoid carcinoma: prospective randomised trial // Lancet. – 2004. - №363(9416). – P. 1187-1192.

11 Abraham N.S., Young J.M., Solomon M.J.: Meta-analysis of short-term outcomes after laparoscopic resection for colorectal cancer // Br.J.Surg. – 2004. - №91(9). – P. 1111-1124.

Д.А. ДӘУЛЕТБАЕВ, Е.Ш. ҚАЛИАСҚАРОВ, М.Т. МЕНАЯҚОВ,
Н.С. СЕРІКОВ, Е.Ә. ӘУБӘКІРОВ

КОЛОРЕКТАЛДЫ РАКТЫҢ ХИРУРГИЯЛЫҚ ЕМІНІҢ ЗАМАНУИ ТҰСТАРЫ

Түйін: Ұсынылып отырған мақала алғашқы бес науқасқа колоректалды рак бойынша жасалынған ішектің лапароскопиялық резекциясының нәтижесін сараптауға арналған. №1 Қалалық клиникалық аурухананың көпсалалы хирургия бөлімшесінде колоректалды ракпен 60 жаспен 77 жас аралығындағы 1 ер және 4 әйел адамға операция жасалынды. Колоректалды рак кезінде лапароскопиялық әдістің мүмкіндіктері мен қажеттілігі туралы шешім жалпыклиникалық және арнайы зерттеулердің нәтижелерін талдағаннан кейін, үнемі индивидуалды түрде қабылданады. Операция кезінде құрсақ қуысындағы ағзаларға және көрінетін барлық лимфа тамырларына ревизия жасалынады. 3 науқаста сигма тәрізді ішектің және 2 – тік ішектің ісіктері анықталды, оларға тиісінше сигма тәрізді ішектің лапарсокопиялық резекциясы және тік ішектің лапароскопиялық-ассистелінген алдыңғы резекциясы лимфодиссекциясымен қоса жасалынды. Барлық жағдайда диагноздар препараттардың гистологиялық зерттеулер нәтижелерімен нақтыланды. Біз колоректалды рак кезінде лапароскопиялық операцияны қолдану арқылы дәстүрлі операциялармен салыстырғанда операциядан кейінгі ерте кезеңде жақсы нәтижелерге қол жеткіздік.
Түйінді сөздер: колоректалды рак, ішектің лапароскопиялық резекциясы, миниинвазивті операциялар.

D.A. DAULETBAYEV, E.Sh. KALIASKAROV, M.T. MENAYAKOV,
N.S. SERIKOV, E.A. AUBAKIROV

MODERN ASPECTS OF SURGICAL TREATMENT OF THE COLORECTAL CANCER

Resume: The presented article is devoted to the analysis of results of a laparoscopic resection of intestines of the first five patients with a colorectal cancer. In departments of versatile surgery of city clinical hospital No.1 with a colorectal cancer operated 1 man and 4 women aged from 60 till 77 years. The decision on opportunity and expediency of application of a laparoscopic technique at a colorectal cancer is always solved in strictly individual order, after studying of results of all-clinical and special research. During operation was made careful inspection of abdominal organs and all visible lymph nodes. At 3 patients was revealed tumors of a sigmoid intestine and at 2 – a rectum tumor, it respectively executed a laparoscopic resection of a sigmoid intestine and laparoscopic - the assisted forward resection of a rectum with a limfodissektion. In all cases diagnoses are verified by the histologic analysis of a remote preparation. Using of laparoscopic operations by us at colorectal cancer were received the best direct results in comparison with traditional operations.
Keywords: colorectal cancer, laparoscopic resection of a intestine, miniinvasion operations.