**УДК: 616.6-089-03.**

**А.А. ХАМЗИН, Р.У. ТАНЕКЕЕВ, А.Г. АСУБАЕВ, Г.К. АМИРОВ, Т.И. ХУРОВ, Б.Ж. ЕСЕНКУЛОВ**
*Республика Казахстан, г. Алматы*
*Казахский Национальный Медицинский Университет, модуль урологии*
*ГКП на ПХВ «Городская Больница Скорой Неотложной Помощи»*

# ЭНДОСКОПИЧЕСКОЕ ЛЕЧЕНИЕ ПЕРЕВЯЗКИ МОЧЕТОЧНИКА ПОСЛЕ ОПЕРАЦИИ КЕСАРЕВА СЕЧЕНИЯ. СЛУЧАЙ ИЗ КЛИНИЧЕСКОЙ ПРАКТИКИ

*Вопрос ятрогенного повреждения мочеточника в акушерско-гинекологической практике был и остается актуальным. Одним из способов повреждения мочеточника является его перевязка в нижней трети. До недавнего времени единственным способом лечения оставались открытые оперативные вмешательства. Но с внедрением в повсеместную урологическую практику эндоскопических методов лечения необходимость открытых операций осталась в прошлом. Вашему вниманию представлен клинический пример эндоскопического оперативного лечения перевязки нижней трети мочеточника после операции кесарева сечения.*
***Ключевые слова:*** *ятрогенное повреждение мочеточника, малоинвазивные методы лечения, уретероскопия.*

**Введение:** Ятрогенные повреждения мочеточников являются одним из самых тяжелых осложнений при оперативных вмешательствах на органах малого таза, на долю которых из всех травм верхних мочевыводящих путей (ВМП) приходится 42-85% [1-4].

Встречающийся характер интраоперационных травм мочеточника довольно разнообразный. Его перевязывают, прокалывают иглой, прошивают, раздавливают клеммой, электрокоагулируют, частично или полностью рассекают и даже резецируют [5].

Ранения мочеточника у женщин, в большинстве случаев, наблюдаются при гинекологических и акушерских вмешательствах, что связано с обилием сосудистых образований и тесными анатомическими отношениями внутренних половых органов и мочевых путей [6-11].

Риск повреждения мочеточника особенно велик при наличии рубцово-спаечного процесса, изменении его топографии и массивном кровотечении. Глубоко расположенная тазовая часть мочеточника находится вблизи органов, часто подвергающихся оперативным вмешательствам, имеет в этом месте тонкую стенку и узкий просвет [12, 13].

В акушерской практике травма мочеточника может быть нанесена в условиях патологических родов. Подобная ситуация возникает при кесаревом сечении в нижнем маточном сегменте, экстирпации матки по поводу ее разрывов в родах или кровотечения в послеродовом периоде. Наиболее опасным моментом при кесаревом сечении является рассечение шейки матки в поперечном направлении [14, 15]. При повторных кесаревых сечениях частота ятрогенных травм ВМП увеличивается [11].

В течение многих лет открытые реконструктивно-пластические операции мочеточника оставались и остаются до сегодняшнего дня основными и наиболее эффективными способами хирургического лечения его ятрогенных повреждений [13].

Однако, открытые оперативные вмешательства нередко сопровождаются широким вскрытием забрюшинного пространства, с пересечением большой площади мышц и тщательным выделением зоны повреждения мочеточника. Они продолжительны и травматичны, требуют длительного реабилитационного периода, сопровождающегося социальной дезадаптацией больных.

В конце 20 века в урологическую практику были внедрены новые малоинвазивные методы оперативного лечения ряда урологических заболеваний почек и мочеточников. Успехи, достигнутые в рентгеноэндоскопической коррекции стриктур ВМП, разработка и внедрение в повседневную медицинскую практику нового видеоэндоскопического инструментария и оборудования позволяет по новому подойти к лечению ятрогенных повреждений мочеточника. Бурное развитие эндоскопии, совершенствование докторов, занимающихся данным видом вмешательств, также открывают широкие возможности применения малоинвазивных методов лечения порой не простых последствий интраоперационной травмы ВМП [16].

**Приводим собственное клиническое наблюдение.**

Больная Т., 1976 г.р., госпитализирована 26.03.2014 г в отделение урологии ГБСНП г. Алматы с жалобами на приступообразные боли в левой поясничной области с иррадиацией в левую подвздошно-паховую область.

Anaemnesis morbi: болеет с января 2014г после операции кесарево сечение.

Anaemnesis vitae: Кож.вен заболевания, туберкулез, гепатит отрицает. Операции: в 2010г тубектомия справа по поводу внематочной беременности. Переливания крови отрицает. Аллергических реакций на медикаменты не отмечает.

St. praesens: Общее состояние больной средней степени тяжести. В сознании, адекватна. Костно-суставная система б/о. Кожные покровы и видимые слизистые обычной окраски, чистые. Температура тела 36,6$^{o}$С. Периферические л/у не увеличены. В легких дыхание везикулярное, хрипов нет. ЧД 16 в 1 мин. Сердечные тоны приглушены, ритмичные. АД 120/80 мм. рт. ст., пульс 76 уд. в 1 мин. Язык влажный, чистый. Живот мягкий, симметричный. При пальпации болезненный в проекции левой почки, по ходу левого мочеточника. Симптом поколачивания поясничной области «+» слева, «-» справа. Стул не нарушен. Мочеиспускание - дизурия.

Была обследована: ОАК (26.03.14) – лейкоциты – 11,05 * $10^{9}$/л, эритроциты – 4,97 * $10^{12}$/л, гемоглобин – 104 г/л, гематокрит – 36,77%, тромбоциты – 566 * $10^{9}$/л.

ОАМ (26.03.14) – желт., мутн.. относительная плотность – м\м, реакция – кислая, белок – 0,396 г/л, эп. пл.- ед. в п\зр, лейкоциты – 37 - 40 в п/з., эритроциты – 0 в п/зр.

Б\х крови (28.03.14) – креатинин – 86,0 мкмоль/л, мочевина – 3,7, глюкоза – 4,5 ммоль/л, билирубин – 5,1 мкмоль\л, АЛТ – 8,0, АСТ – 12,0, О. белок – 63,4. .

Гр. Крови В (III), Rh +. Коагулограмма (28.03.14): ПВ-17,6сек, ПТИ-86%,ТВ-18,6сек, АЧТВ-30,0сек, фибриноген- 4,4, МНО-1,12. ЭКГ – без острой коронарной патологии.

УЗИ почек (26.03.14) – расширение ЧЛС слева. Микролитиаз слева.

Обзорно-экскреторная урография (27.03.14) – тень подозрительная на конкремент в проекции н\3 левого мочеточника размером 0,5 х 0,5 см. Функция правой почки своевременная, ЧЛС не расширена, мочеточник свободно проходим, уростаза нет, контраст в мочевом пузыре. Контур мочевого пузыря четкий, ровный. Слева функции почки не отмечено на 7мин, 45 мин, 1,5ч, 3ч, 6ч, 12ч и 24ч снимках (рисунок 1 – 2).

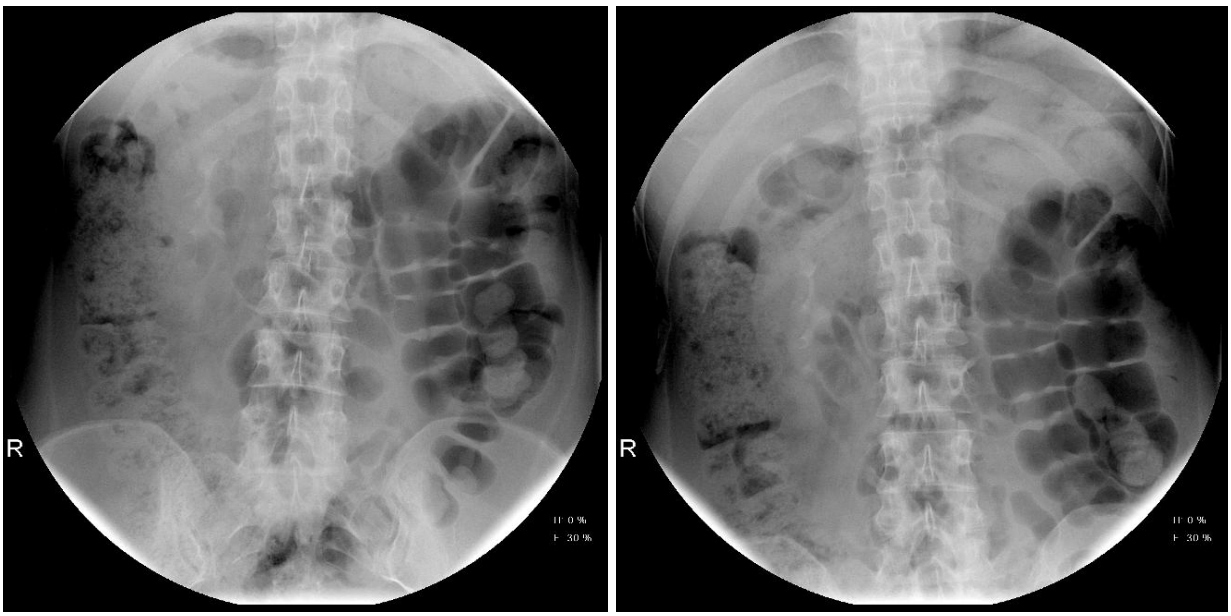


Рисунок 1 - Экскреторная урография 7,45 минута. Функции левой почки нет.

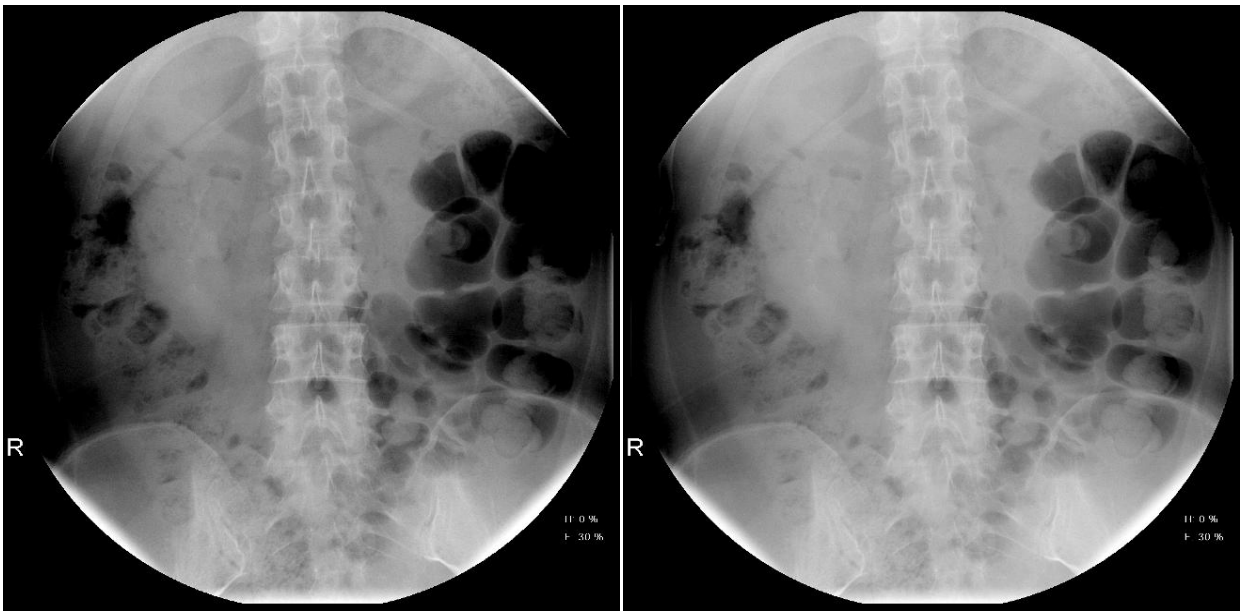


Рисунок 2 - Экскреторная урография 3ч, 12ч. Функции левой почки нет.

Выставлен клинический диагноз: МКБ. Камень н/з левого мочеточника? Перевязка левого мочеточника?

Рекомендовано: Оперативное лечение в объеме уретероскопия слева, ревизия левого мочеточника. При нахождении конкремента контактно-лазерная уретеролитотрипсия. При непроходимости пластика н\3 левого мочеточника. Осмотрена терапевтом – противопоказаний к оперативному лечению нет.

01.04.2014г произведена операция уретероскопия слева. Бужирование н\3 левого мочеточника. Установка внутреннего стент-катетера. Интраоперационно: под в/в наркозом по проводнику произведена уретероскопия слева. При ревизии на 5,0 см от устья определяется резкое сужение мочеточника. Проведена струна. Далее по струне суженный участок разбужирован. Затем по проводнику с техническими трудностями произведена ревизия до в\3, камней нет. В лоханку пройти не удалось. Под контролем УЗИ установлен внутренний стент-катетер № 4 по Fr, уретральный катетер Фолея № 14 по Fr. П\о период протекал без осложнений. Уретральный катетер удален на первые сутки. Контрольные ОАК, ОАМ, Б\х крови от 03.04.14г в пределах нормы. На контрольном УЗИ почек от 04.04.14г полостная система левой почки сократилась.

На контрольном УЗИ почек через 2 месяца после операции расширения ЧЛС левой почки не отмечено. Удален внутренний стент-катетер.

На контрольной обзорно-экскреторной урографии через 3 месяца после операции расширения ЧЛС левой почки не отмечено, мочеточник свободно проходим на всем протяжении (рисунок 3 – 4).

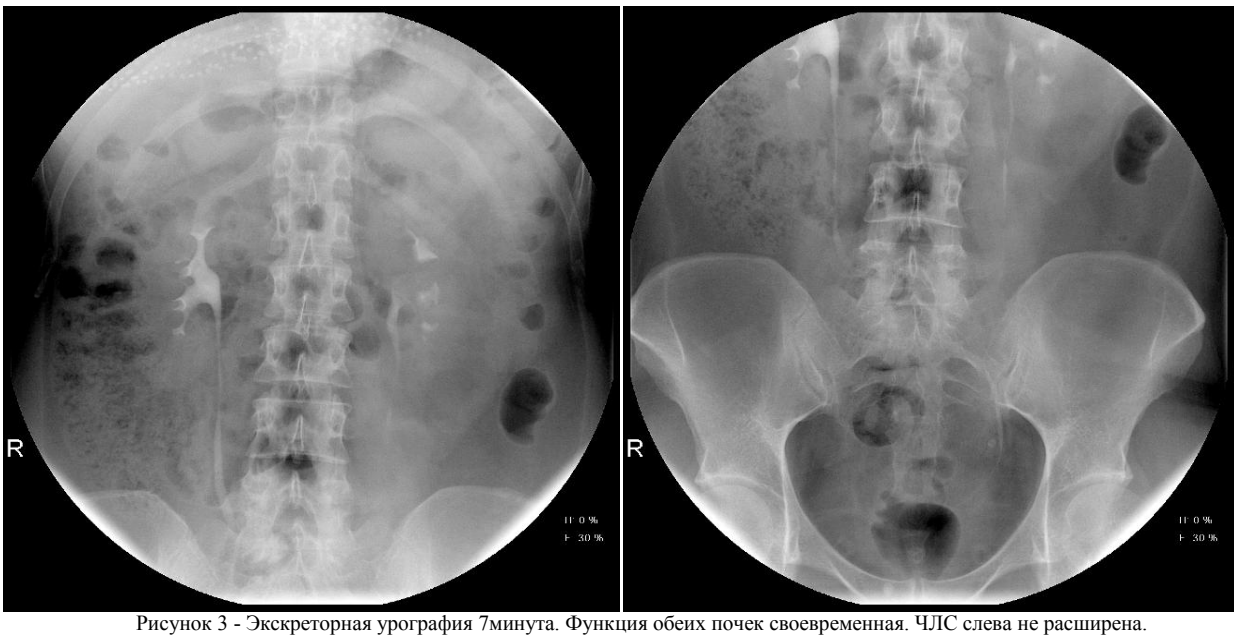


Рисунок 3 - Экскреторная урография 7минута. Функция обеих почек своевременная. ЧЛС слева не расширена.

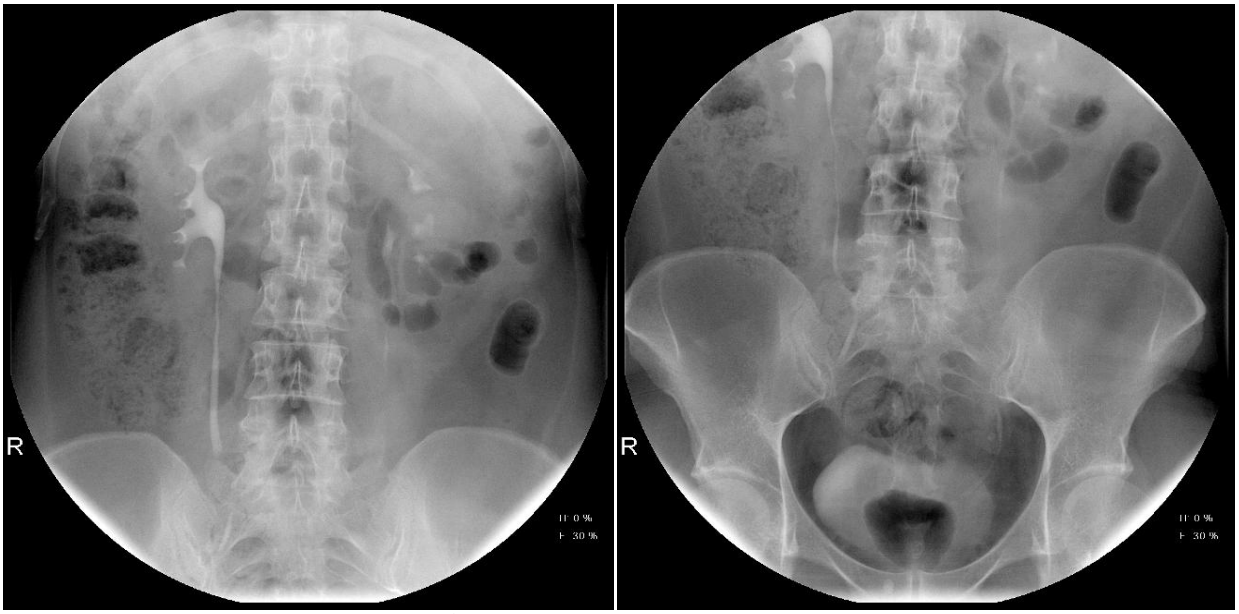


Рисунок 3 - Экскреторная урография 15минута. Левый мочеточник свободно проходим на всем протяжении.

**Выводы:** Данный клинический пример продемонстрировал высокую эффективность малоинвазивного лечения последствия ятрогенного повреждения мочеточника с применением эндоскопической техники.

Оперативное вмешательство с применением уретероскопии позволило нам избежать последующего выполнения травматичной открытой операции. К преимуществам подобной тактики можно отнести: малоинвазивность, малотравматичность, непродолжительный наркоз, короткие сроки пребывания в стационаре и реабилитации в послеоперационном периоде, а также отсутствие серьезных послеоперационных осложнений и протяженных грубых рубцов на коже.

СПИСОК ЛИТЕРАТУРЫ

1. Токсанбаев А.Т. Ятрогенные травмы мочевой системы у женщин. – Алматы: 2003. – 128 с.
2. Алчинбаев М.К., Кусымжанов С.М. Диагностика и хирургическая коррекция послеоперационных и ятрогенных повреждений мочевых путей. – Алматы: 2012. – 141 с.
3. Endoscopic treatment of ureteric strictures: acucise, cold-knife endoureterotomy and wall stents as a salvage approach / Erdogru T., Kutlu O., Koksal T., Danisman A., Usta M.F., Kukul E., Baykara M. // Urol. Int. 2005. Vol. 74. № 2. P. 140-146.
4. Principles, technics and indications of endopyelotomy / Gelet A., Combe M., Lopez J.G., Cuzin B., Dawhara M., Martin X., Marechal J.M., Dubernard J.M. // Prog. Urol. 1995. Vol. 5. № 4. P. 596-604.
5. Ureteral avulsion: a rare complication of ureteroscopy / Sawazaki H., Yoshikawa T., Takahashi T., Taki Y., Takeuchi H. // Hinyokika Kiyo. 2007. Vol. 53. № 9. P. 641-644.
6. Рентгеноэндоскопическое лечение повреждений мочеточников после акушерско-гинекологических операций / Мартов А.Г., Маслов С.А., Салюков Р.В., Лисенок А.А. // Урология. 2006. № 1. С. 11-15.
7. Газимагомедов Г.А. Мочеточниково-влагалищные свищи: Автореф. дис. д-ра мед. наук. М.: 1998. – 25 с.
8. Кан Д.В. Руководство по акушерской и гинекологической урологии. М.: 1976. – 434 с.
9. Спирнак Д.П. Повреждения мочеточника // В кн. Секреты урологии. Под редакцией Резника М.И. Новика Э.К. СПб.: 1998. - С. 290-293.
10. Iatrogenic ureteric injuries: incidence, aetiological factors and the effect of early management on subsequent outcome / Al-Awadi K., Kehinde E.O., Al-Hunayan A., Al-Khayat A. // Int. Urol. Nephrol. 2005. Vol. 37. № 2. P. 235-241.

11. Incidence and management of gynecological-related ureteric injuries / Aslan P., Brooks A., Drummond M., Woo H. // J. Obstet.Gynaecol. 1999. Vol. 39. - № 2. - P. 178-181.
12. Деревянко И.М. Обструкция мочеточников. Ставропольское книжное издательство. 1979. - 176 с.
13. Переверзев А.С. Клиническая урогинекология. Харьков. Факт. 2000. - 212 с.
14. GUIDELINES ON UROLOGICAL TRAUMA / Lynch D., Martinez-Pineiro L., Plas E., Serafetinidis E., Turkeri L., Hohenfellner M. // European Association of Urology. 2006.
15. Yossepowitch O., Baniel J., Livne P.M. Urological injuries during cesarean section: intraoperative diagnosis and management // J. Urol. 2004. Vol. 172. Issue 1. - P. 196-199.
16. Салюков Р.В. Рентгеноэндоскопическая диагностика и лечение облитераций мочеточника и лоханочно-мочеточникового сегмента. Дисс. канд. мед. наук. М.: 2001. - 207 с.

**А.А. ХАМЗИН, Р.У. ТАНЕКЕЕВ, А.Г. АСУБАЕВ, Г.К. АМИРОВ, Т.И. ХУРОВ, Б.Ж. ЕСЕНКУЛОВ**

*Қазақстан Республикасы, Алматы каласы.*
*Қазақ ұлтық медицина университеті, урология модулі.*
*ГКП на ПХВ « Қалалық жедел шұғыл көмек көрсету ауруханасы»*

**КЕСЕРЕВА ОТАСЫНАН КЕЙНГІ НЕСЕПАҒАРДЫН БАЙЛАҒАНЫНДА ЭНДОСКОПИЯЛЫҚ ЕМІ. КЛИНИКАЛЫК ТАЖИРИБЕДЕ БОЛҒАН ЖАҒДАЙ**

**Түйін:** Акушерлік – гинекологиялык тәжірибеде несепағардың ятрогенді зақымдалу сұрағы актуалды болып калады. Несепағардың закымдалуы бір жағдайы ол төменгі бөлігінін байлануы. Осы уақытка дейін ашык оталар жалғыз тәсілі болып калатын. Сіздін назазырызға клиникалык жағдай көрсетілген, Кесерева отасынан кейнгі несепағардын төменгі бөлігінін байлануы.
**Түйінді сөздер:** ятрогенди несепагардын закымдалуы, малиинвазивти емдеу тасили, уретероскопия..

**A.A. HAMZIN, R.U. TANEKEEV, A.G. ASSUBAYEV, G.K. AMIROV, T.I. HUROV, B.J. ESENKULOV**
*Kazakh National Medical University, Urology module*
*City Hospital of Emergency Care*
*Almaty city, Kazakhstan Republic*
*Endoscopic treatment of ureteral ligation after cesarean section. Case report*

**Resume:** The challenge of iatrogenic ureteral injury in obstetric practice was and remains relevant. The common way of ureteral ligation is in the lower third. Until recently, the only way of treatment remained open surgery. But with the widespread implementation of endoscopic treatment in urological practice, there is no need in open surgery any more. You submitted a clinical example of endoscopic ligation surgery of the lower third of the ureter after cesarean section.
**Keywords:** iatrogenic ureteral injury, minimally invasive therapies, ureteroscopy.