**УДК 617.51:616.831:616.839 – 005.3 – 07 – 071 - 08**

**А.Е.ЖАЛБАГАЕВ, К.Б.РАИМКУЛОВА, В.К.ТЯН, Ж. С. ЖАНАЙДАРОВ, Н.А.СУЛЕЙМАНКУЛОВ, А. В. КЛИМАШ**
*Казахский Национальный Медицинский Университет имени С.Д. Асфендиярова*
*Кафедра нейрохирургии*

# НЕКОТОРЫЕ ЗАКОНОМЕРНОСТИ ФОРМИРОВАНИЯ, КЛИНИКО-ДИАГНОСТИЧЕСКИЕ И ЛЕЧЕБНЫЕ АСПЕКТЫ ВЕГЕТАТИВНОГО СТАТУСА ТРАВМАТИЧЕСКОЙ ЭТИОЛОГИИ

*В статье рассматриваются вопросы клинико-диагностические и лечебные аспекты вегетативного статуса травматической этиологии.*
***Ключевые слова:*** *черепно-мозговая травма, вегетативный статус*

В связи с ростом черепно-мозгового травматизма, успехами анестезиологии и реаниматологии, в последние годы отмечается рост числа больных, находящихся в посттравматическом вегетативном статусе. В связи с тем, что это состояние возникает после грубых повреждений головного мозга и сопровождается наличием тяжелых, часто комплексных последствий ЧМТ, лечение этой группы больных вызывает значительные трудности. Изучение посттравматических вегетативных статусов продолжается на протяжении нескольких десятилетий [1,2,3,4], однако по-прежнему эта проблема является остро актуальной. Абсолютное большинство пострадавших из этой категории подвержены стойкой и глубокой инвалидизации [5], остается высокой смертность, которая достигает 60 – 80 % [6]. Неясными остаются вопросы о частоте формирования вегетативных статусов после черепно-мозговой травмы. В связи с этим, изучение различных медицинских аспектов этой проблемы представляется важной научно-практической задачей.

**Цель** настоящего исследования являлась регистрация частоты формирования вегетативного статуса после тяжелой черепно-мозговой травмы, изучение клинических особенностей, диагностических аспектов и разработка нового метода лечения длительных посттравматических нарушений сознания.

С целью установления частоты формирования вегетативного статуса, была обследована группа больных, перенесших тяжелую ЧМТ - 167 пациентов, среди которых было 136 (81,4 %) мужчина и 31 (18,6 %) женщин в возрасте от 16 до 74 лет (средний возраст 32, 8 ± 1,3), которым было проведено комплексное клинико-неврологическое обследование с обязательной дифференциацией первичного и дислокационного повреждения ствола головного мозга. Диагноз вегетативное состояние устанавливался согласно критериям Coma Recovery Association [7].

Основным объектом исследования были 12 пострадавших перенесших тяжелую ЧМТ, которым было проведено комплексное клинико-неврологическое обследование. Среди обследованных было 9 мужчин и 3 женщины в возрасте от 16 до 50 лет (средний возраст – 36,1±5,3 лет). Во всех случаях, в остром периоде ЧМТ были диагностированы множественные контузионные очаги головного мозга с поражением ствола первичного или постдислокационного генеза, сопровождающиеся внутричерепной гипертензией и угнетением уровня сознания до комы II (в среднем по шкале комы Глазго - 4, 8 баллов). В 11 случаях в остром периоде травмы проводилось хирургическое вмешательство по поводу объемных процессов или с целью декомпрессии в случаях травмы, сопровождавшейся выраженным отеком головного мозга. Диагностический комплекс включал в себя рентгенологическое обследование (КТ и МРТ головного мозга), детальное электрофизиологическое обследование в динамике (ЭЭГ и регистрация акустических стволовых вызванных потенциалов - АСВП) и транскраниальная допплерография (ТКДГ).

6 (50%) обследованным была выполнена лечебная чрезликворная электростимуляция (ЧЛЭС) ствола головного мозга по методике разработанной, в РНХИ им. проф. А. Л. Поленова. Стимуляция проводилась электростимулятором «НЕЙРОЭЛЕКТ», созданным в ФГУП «ВНИИОФИ» - НИИ нейрохирургии им. ак. Н.Н. Бурденко. Электроды устанавливались следующим образом: первый электрод подводился в передний рог бокового желудочка через ранее установленный вентрикулярный дренаж. Второй электрод устанавливался транскутанно в большую затылочную цистерну. ЧЛЭС проводилась в сроки от 13 до 96 дней после травмы, в каждом случае трехкратно, ежедневно, в течение 21 дня. Применялся постоянный ток с прямоугольными импульсами частотой от 30 до 100 Гц, сила тока – 1, 5 – 3, 5 мА, длинна волны – 200 – 600 мкс. Параметры тока подбирались индивидуально с помощью электрофизиологического мониторинга. Продолжительность одного сеанса стимуляции составляла 15 - 20 минут. Эффективность стимуляции оценивалась по шкале пролонгированного коматозного состояния разработанной в Университете Nihon [8], отражающей динамику восстановления психических функций.

В наших наблюдениях, посттравматический вегетативный статус развился у 12 (7,2 %) обследованных больных. Был проведен анализ частоты развития вегетативного статуса в зависимости от характера (первичного или дислокационного) травматического повреждения ствола головного мозга. Установлено, что вегетативный статус развился в 5 случаях из 31 первичного и в 7 случаях из 136 дислокационных поражений ствола головного мозга. В процентном отношении это составило 16,1 и 5,1 % соответственно. То есть, при первичной травме ствола головного мозга, вегетативный статус развивался в 3 раза чаще, чем при дислокационном поражении ($p<0,05$). При проведении регистрации частоты развития вегетативного статуса в зависимости от характера повреждения ствола головного мозга у выживших больных (75 человек), было установлено, что это патологическое состояние сформировалось у 41,7 % пациентов с первичным повреждением ствола (12 наблюдений) и у 11,2 % выживших больных с дислокационным характером повреждения (63 наблюдения). То есть вегетативный статус развивался практически в 4 раза чаще ($p< 0,05$) при первичных стволовых повреждениях у выживших больных.

В неврологическом статусе у всех больных находящихся в вегетативном состоянии определялось нарушение функции черепно-мозговых нервов, повышение тонуса мышц по пирамидно-экстрапирамидному типу с позно-тоническими реакциями и отсутствием произвольных движений в конечностях.

Компьютерная томография (КТ) головного мозга выявляла наличие грубых посттравматических изменений тканей мозга, ликворосодержащих пространств и костей черепа. КТ головного мозга позволяла, с высокой разрешающей способностью, верифицировать выраженность и распространенность посттравматических рубцово-атрофических процессов, патологию ликворосодержащих пространств, оценить выраженность и динамику гидроцефалии, наличие и характер объемных процессов – субдуральных гидром и хронических субдуральных гематом (Рисунок 1).

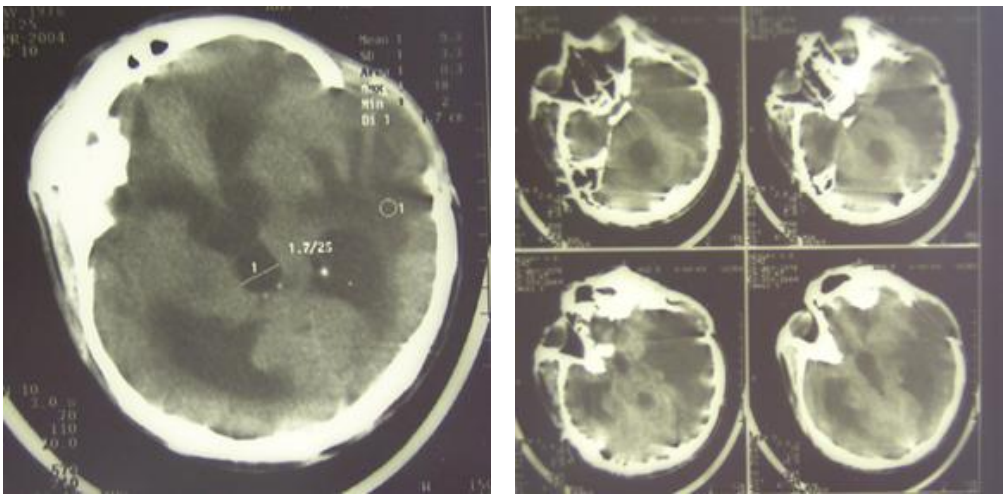

Рисунок 1 - КТ головного мозга пациента Х., 19 лет, перенесшего тяжелую ЧМТ. Определяются грубые рубцово-атрофические изменения, тетравентрикулярная гидроцефалия с типичными признаками перивентрикулярного отека

Кроме того, с помощью КТ головного мозга можно было оценить степень пролабирования мозгового вещества в трепанационный дефект черепа. По данным КТ головного мозга, дефекты черепа выявлены в 11 (91,7 %) случаях. Грубые рубцово-атрофические процессы и патология ликворосодержащих полостей выявлены в 100 % случаев. Субдуральные ликворные гидромы, вызывавшие повторное сдавление головного мозга, были диагностированы у ¼ больных. В то же время, КТ головного мозга не позволяла в полной мере характеризовать посттравматические изменения в стволе головного мозга.

МРТ головного мозга позволяла с высокой степенью разрешающей способности диагностировать посттравматические изменения тканей головного мозга и ликворосодержащих пространств. Основным достоинством МРТ при обследовании данной группы пациентов, на наш взгляд является высокая точность визуализации стволовых структур головного мозга, так как именно посттравматические нарушения в стволе головного мозга являются причиной длительных нарушений сознания.

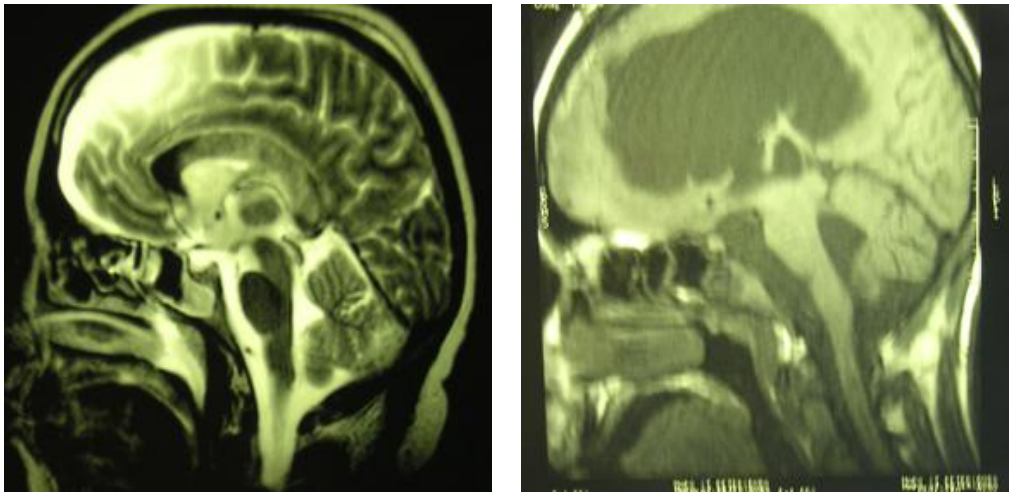

а. б.

Рисунок 2 - МРТ головного мозга пациентов, перенесших тяжелую черепно-мозговую травму: а. МРТ головного мозга пациентки Г, 23 г. с тяжелой закрытой черепно-мозговой травмой и первичным повреждением ствола головного мозга. Обследование проведено на фоне восстановления психических функций, после выхода из коматозного состояния на 18 сутки после травмы. На томограммах не наблюдается атрофии ствола головного мозга; б. МРТ головного мозга пациентки Д., 19 лет, с тяжелой закрытой черепно-мозговой травмой и первичным повреждением ствола головного мозга. Обследование проведено на фоне вегетативного статуса на 63 сутки после травмы. Определяется вентрикуломегалия, атрофические изменения больших полушарий на фоне выраженных атрофических изменений ствола головного мозга

Во всех наблюдениях, по данным МРТ, наблюдались изменения атрофического характера в различных отделах головного мозга с обязательным наличием атрофических изменений ствола головного мозга. На рисунке 2 представлены МР томограммы двух пациентов – в одном случае (рис. 2 а) обследование проведено у больной на фоне восстановления уровня сознания после выхода из комы, в другом – МРТ головного мозга сделана пациентке в перманентном вегетативном статусе (2 б). Основное отличие МРТ-картины двух обследованных, заключается в наличии и отсутствии признаков атрофии ствола головного мозга.

ЭЭГ-обследование в динамике выявляло низкоамплитудную, генерализованную, медленноволновую и дезорганизованную полиморфную биоэлектрическую активность, указывающую на вовлечение в патологический процесс стволовых образований мозга.

Регистрация АСВП проводилась в 9 случаях. В 6 (66,7 %) случаях при исследовании регистрировались все пять четко идентифицированных компонентов ответа. В остальных 3 случаях (33,4 %) форма АСВП-ответа была неполной вследствие отсутствия одного или нескольких компонентов. В группе пострадавших с сохраненными компонентами стволовых вызванных потенциалов во всех случаях были выявлены удлинение латентных периодов волн и межпиковых интервалов, что свидетельствовало о нарушении проводящих функций ствола головного мозга.

Во время проведения ЧЛЭС у 5 обследованных наблюдалась реакция пробуждения, проявляющаяся открыванием глаз, легким расширением зрачков, появлением двигательной активности, некоторым повышением системного артериального давления. Непосредственно после проведения сеанса стимуляции определялось снижение ранее повышенного тонуса в конечностях.

Восстановление психических функций по шкале Nihon до 8, 9 и 10 баллов (при исходных 2 и 3 баллах) отмечено у 3 обследованных. У 3 пациентов, констатировано восстановление до 5 и 6 баллов, при исходных – 3, 2 и 1 балл

У всех шести больных, данные ЭЭГ до стимуляции свидетельствовали о грубом поражении ствола головного мозга. Во время проведения курса электростимуляции, у обследованных отмечена перестройка биопотенциалов оцененная как реакция активации. Интересно, что реакция активации проявлялась увеличением амплитуды колебаний на фоне учащения ритма.

Регистрация АСВП до стимуляции выявляла удлинение латентностей пиков и межпиковых расстояний. После проведения первых сеансов ЧЛЭС у обследованных наблюдалось укорочение интерпиковых расстояний и латентностей пиков на 5 – 62 % от исходного, увеличение амплитуды 3 и 5 пиков на 32 – 78 %. При проведении контрольного исследования, после окончания курса электростимуляции, достигнутые в ходе электростимуляции результаты сохранялись.

Изменения допплерографических показателей после стимуляции, наблюдались только у 3 пациентов с изначально затрудненной перфузией (вследствие внутричерепной гипертензии). Определялось увеличение систолической скорости кровотока на 19 – 53 % и средней скорости кровотока – на 21 – 60 % от исходных показателей на фоне практически не изменившегося периферического сопротивления. В остальных 3 наблюдениях, с удовлетворительными показателями перфузии, отчетливых изменений кровотока не отмечено.

Таким образом, развитие посттравматических вегетативных статусов наблюдается у 7,2 % больных, перенесших тяжелую черепно-мозговую травму и у 16 % выживших больных. При первичном травматическом повреждении стволовых структур, вегетативный статус, статистически достоверно, развивается в 3 раза чаще, чем при дислокационных поражениях. Во всех случаях, вегетативный статус протекал на фоне грубых посттравматических изменений структурно-морфологического и функционально-неврологического характера, которые выявляются при неврологическом обследовании, проведении диагностических методов компьютерной нейровизуализации и функциональной диагностике. Данные нашего исследования свидетельствуют о том, что проведение МР томографии выявляет специфические изменения в тканях головного мозга у больных с длительными посттравматическими нарушениями сознания. МРТ-синдром посттравматического вегетативного статуса характеризуется грубыми посттравматическими изменениями тканей головного мозга, его оболочек, ликворосодержащих пространств и обязательным наличием атрофических изменений в стволе головного мозга.

Предлагаемая методика функционального нейрохирургического лечения, на наш взгляд, является перспективным методом лечения больных с длительными посттравматическими нарушениями сознания, о чем свидетельствуют полученные у обследованных больных положительные результаты клинического и электрофизиологического исследований. Возможным механизмом активации головного мозга при чрезликворной электростимуляции, по-видимому, является лечебное стимулирующее воздействие электрического тока на ретикулярную формацию ствола мозга.

СПИСОК ЛИТЕРАТУРЫ


1 Джаспер Г.Г. Современное представление о восходящем активирующем действии ретикулярной системы // Международный симпозиум. - Детройд : 1962. - С. 55-63.
2 Зотов Ю.В., Касумов Р.Д. Очаги размозжения головного мозга // Исмаил Тауфик . - 1996. - №5. - С. 182-185.
3 Мухтаров Р. И. Диагностика и тактика хирургического лечения тяжелой черепно-мозговой травмы с гиспертензионно-дислокационным синдромом: дис. ... канд. Мед. Наук - СПб., 1999. - 157 с.
4 Плам Ф., Познер Дж. Б. Диагностика ступора и комы. - М.: Медицина, 1986. - 286 с.
5 Уорд А. А. (Ward A. A.) (Ward A. A.) . Эфферентные функции ретикулярной формации. международный симпозиум. - Детройд (США): 1962. – 346 с.
6 Richter D. How is t he respiratory rhythm generated? // A model. NIPS. - 1986. - №1. - С. 109.



**А.Е.ЖАЛБАГАЕВ, К.Б.РАИМКУЛОВА, В.К.ТЯН, Ж. С. ЖАНАЙДАРОВ, Н.А.СУЛЕЙМАНКУЛОВ, А. В. КЛИМАШ**

*С.Ж. Асфендияров атындаңы Қазақ Ұлттық Медициналық Университет*

*Нейрохирургия кафедрасы*


**ЖАРАҚАТТЫҚ ЭТИОЛОГИЯЛЫҚ ВЕГЕТАТИВТІ СТАТУСТЫҢ КЛИНИКАЛЫҚ ДИАГНОСТИКАЛЫҚ ЖӘНЕ ЕМДІК АСПЕКТІЛЕРДІҢ ҚАЛЫПТАСУЛАРДЫҢ КЕЙБІР ЗАҢДЫЛЫҚТАРЫ**


**Түйін:** Мақалада жарақаттық этиологиялық вегетативті статустың клиникалық диагностикалық және емдік аспектілер қарастырылады.



**Түйінді сөздер**: бас миының жарақаттар, вегетативті статусы.



**A.E.ZHALBAGAEV, K.B.RAIMKULOVA, V.K.TYAN, J.S. Zhanaidarov, N.A.SULEYMANKULOV, A.V. Klimash**

*Kazakh national Medical University named after S.D. Asfendiyarov.*

*Department of neurosurgery*


**SOME REGULARITIES OF FORMATION,**
**CLINICAL DIAGNOSTIC AND THERAPEUTIC ASPECTS OF AUTONOMIC STATUS TRAUMATIC ETIOLOGY**


**Resume:**This article discusses the clinical, diagnostic and therapeutic aspects of the vegetative status of traumatic etiology



**Keywords:** traumatic brain injury, vegetative status