УДК [616.22+616.23] -007.271-07-089-02

Е.А. КИРАСИРОВА[1], Ж.Т. МУКАНОВА[2], Ф.Н. ХУРШИДОВ[2]
Московский научно-практический центр оториноларингологии им. Л.И. Свержевского,
отдел реконструктивной хирургии полых органов шеи[1]
Казахский национальный медицинский университет им.С.Д.Асфендиярова,
кафедра оториноларингологии[2]

СОВРЕМЕННЫЕ МЕТОДЫ ДИАГНОСТИКИ И ХИРУРГИЧЕСКОГО ЛЕЧЕНИЯ БОЛЬНЫХ СТЕНОЗОМ ГОРТАНИ И ТРАХЕИ РАЗЛИЧНОЙ ЭТИОЛОГИИ

Лечение больных с гортанно- трахеальным стенозом является серьёзной проблемой современной оториноларингологии и затрагивает ряд специальностей: оториноларингологию, эндокринологию, реаниматологию, экстренную хирургию. Это связано с тем, что в острой стадии заболевания, сопровождающиеся стенозом гортани, несут прямую угрозу жизни больного и требуют принятия неотложных мер, а в хронической стадии больные с данной патологией нуждаются в специализированной высокотехнологичной хирургической помощи. Для реабилитации данной категории пациентов требуется выполнение ряда условий: наличие обученного медицинского персонала, технического обеспечения всех этапов реконструктивных операций, возможности послеоперационного наблюдения больных.
Ключевые слова: рубцовый стеноз гортани, КТ гортани, гортанно-трахеальная реконструкция.

Актуальность. Стеноз гортани и трахеи остается одной из сложных проблем современной медицины. Это обусловлено тем, что в острой стадии заболевания, сопровождающиеся стенозом гортани, несут прямую угрозу жизни больного, а в хронической стадии больные с данной патологией требуют специализированной высокотехнологичной помощи [1,3,5].
Цель работы: повышение эффективности диагностики и лечения больных стенозом гортани и трахеи различной этиологии.
Задачи исследования:
1) совершенствовать методы диагностики стеноза дыхательных путей;
2) систематизация показания и определить объём реконструктивно-пластических операций при различных повреждениях гортани и трахеи; (реконструкция структурных повреждений, восстановление функции, формирование ложа под гортанно-трахеальный протез).
Этиологические моменты, приводящие к развитию стеноза дыхательных путей разнообразны, число пациентов сданной патологией не имеет тенденции к снижению. По статистике наиболее частой причиной возникновения рубцового стеноза гортани и трахеи является интубационная и ятрогенная травма гортани и трахеи, комбинированная травма позвоночника и гортанно-трахеального комплекса с повреждением хрящей гортани и трахеи, термоингаляционная травма дыхательных путей, все большую роль в развитии стеноза верхних дыхательных путей играет системная и очаговая воспалительная и вирусная инфекция, в том числе нисходящая инфекция из ротоглотки и гортаноглотки, опухолевые заболевания гортани, трахеи и щитовидной железы. Традиционно причиной нарушения иннервации гортани, приводящей к стенозу дыхательных путей, считалась струмэктомия. Рядом авторов отмечено, что патология гортани той или иной степени диагностируется в послеоперационном периоде у 65% больных, перенесших операции на щитовидной железе, также увеличивается число больных с парезом и параличом гортани после операций на сердце и магистральных сосудах шеи [2,4].
Лечение больных с сочетанным гортанно-трахеальным стенозом относится к компетенции отоларингологов, входит в перечень высокотехнологичных методов. Сложность хирургического лечения таких больных обусловлена рядом причин: общим тяжелым состоянием пациентов в случаях декомпенсированного стеноза, сложностью хирургического доступа, необходимостью технического обеспечения всех этапов реконструктивных операций, наличием у пациентов коморбидной патологии [7,8].
На территории постсоветского пространства этой проблемой вплотную занимается Московский научно-практический Центр оториноларингологии им. Л.И. Свержевского.
Перед современной хирургией гортани и трахеи стоят следующие задачи:
1) совершенствовать методы диагностики стеноза дыхательных путей;
2) систематизация показания и определить объём реконструктивно-пластических операций при различных повреждениях гортани и трахеи; (реконструкция структурных повреждений, восстановление функции, формирование ложа под гортанно-трахеальный протез);
3) разработать критерии эффективности реконструктивных операций при стенозе верхних дыхательных путей различной этиологии.
Материалы и методы. На основе анализа 158 историй болезни пациентов с рубцовым стенозом гортани и трахеи сотрудниками отдела ГБУЗ «Московский научно-практический Центр оториноларингологии» создан лечебно- диагностический алгоритм, который складывается из ряда последовательных действий.
Первый этап - диагностика характера патологического процесса, уровня и протяженности стеноза, которая включает клиническое обследование, МСК- томографию, 3D реконструкцию, виртуальную бронхоскопию, эндоскопическую и лабораторную диагностику. Второй этап- планирование операционного доступа по результатам обследования. Третий этап- собственно реконструктивная операция, послеоперационный мониторинг, функциональное протезирование, обеспечивающее дыхательную и голосовую функцию, послеоперационная эндоскопическая коррекция сформированных гортанно-трахеальных структур, динамическое наблюдение.
Компьютерная томография (КТ) является современным методом лучевой диагностики, позволяющим получить послойное изображение любой области человека толщиной среза от 0,5мм до 10мм, оценить состояние исследуемых органов и тканей, локализацию и распространенность патологического процесса [2,9].
Преимуществами КТ по сравнению с традиционной рентгенографией являются:отсутствие теневых наложений на изображении; более высокая точность измерения геометрических соотношений; более высокая чувствительность, чем при обычной рентгенографии (рисунок 1).
В настоящее время широко применяется мультиспиральная компьютерная томография (МСКТ). Исследование заключается в одновременном непрерывном вращении рентгеновской трубки вокруг тела пациента и непрерывным поступательным движении стола с пациентом вдоль продольной оси сканирования. Траектория движения рентгеновской трубки имеет форму спирали.

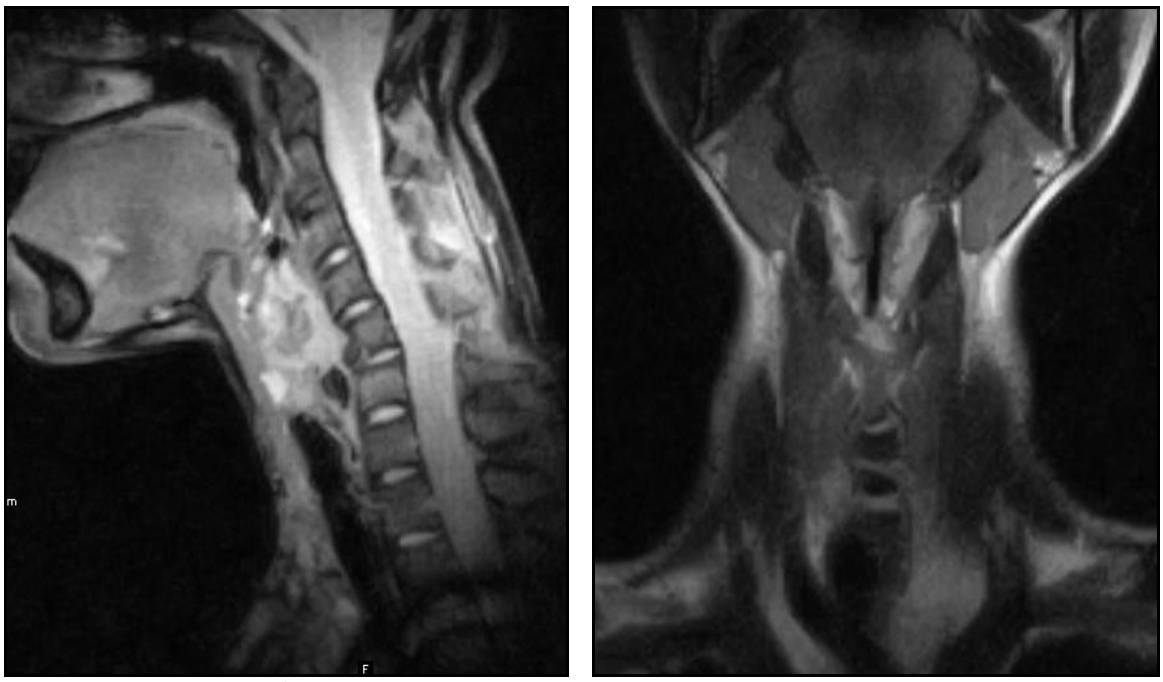

Рисунок1 - Протяженность рубцового процесса: голосовой, подголосовой отдел гортани, шейный отдел трахеи.

Компьютерная томография дает изображения в трех плоскостях: аксиальной, сагиттальной и фронтальной. Различные методы трехмерной реконструкции, позволяют рассмотреть интересующие участки исследуемого объекта под произвольным углом. Различная плотность тканей позволяет получить объемные изображения внутренних структур исследуемого объекта. Трехмерные реконструкции дают наглядную картину пространственного расположения структур, повышают распознавание диагностически значимых деталей, необходимы при планировании операций.

Виртуальная эндоскопия разработана и используется для получения изображений полых органов. В отличие от традиционной эндоскопии, виртуальная эндоскопия позволяет видеть на экране монитора как внутреннюю, так и наружную поверхность полых органов.

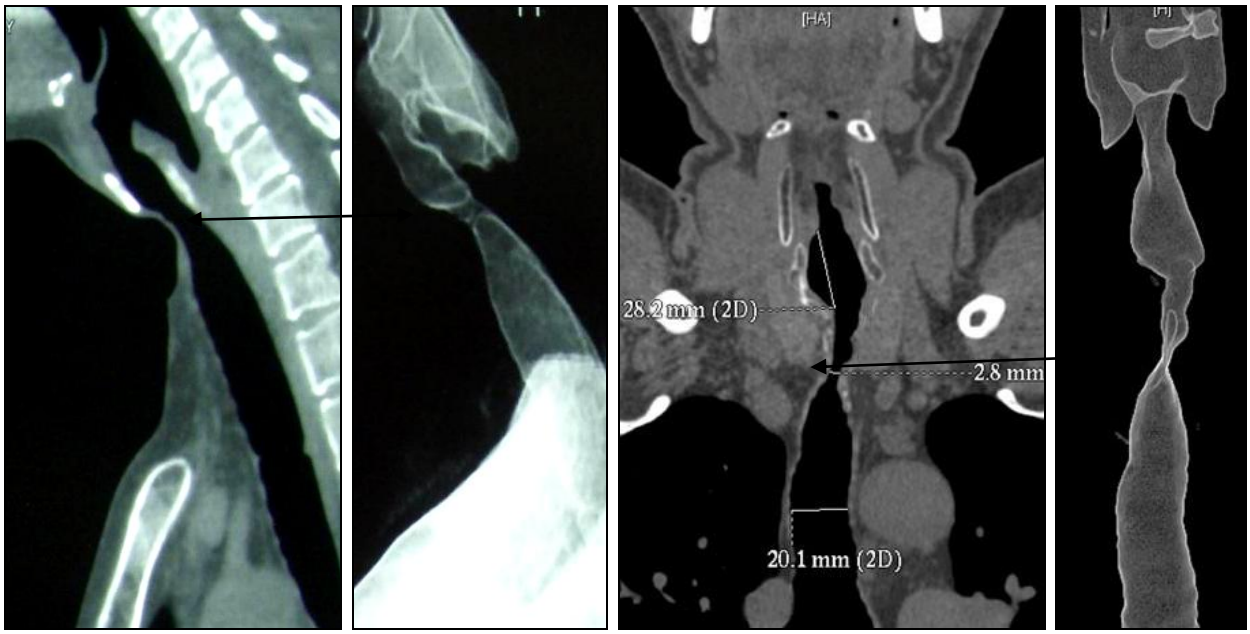

Рисунок 2 - Топическая диагностика повреждения гортани и трахеи с помощью КТ и трехмерной реконструкции

Использование различных методов реконструкции позволяет существенно повысить информативность полученных данных, в том числе за счет наглядности пространственного расположения исследуемых тканей (рисунок 2).

В диагностике рубцовых стенозов гортани и трахеи рентгенологический и эндоскопический методы исследованием являются основными методами диагностики.

Однако они имеют ограничения:

1. при стенозе гортани или трахеи II-III степени во время введения эндоскопа через суженный участок у больных может развиться асфиксия;
2. рентгенография и томография не информативна при интрамуральном патологическом процессе;
3. рентгенография не позволяет с точностью определить границу, локализацию и степень рубцового стеноза гортани, особенно при локализации патологического процесса в области задней стенки и грудном отделе трахеи.

Этих недостатков лишена компьютерная томография, которая дает информацию о степени и протяженности сужения, позволяет оценить диаметр просвета гортани и трахеи выше и ниже стеноза, утолщение, уплотнение и деформацию стенок, выявить

изменения паратрахеальной клетчатки, органов переднего и заднего средостения. Исследование проводится в трех основных режимах – во время небольшого вдоха, при фонации звука «И» и в условиях пробы Вальсальвы. Время исследования занимает до 5 секунд.

КТ гортани получило наиболее широкое применение после появления спиральной компьютерной томографии, позволяющей избежать, благодаря короткому времени сканирования, двигательные артефакты при проведении исследования во время одной задержки дыхания и с подавлением глотательного рефлекса. Анализ данных обследования показал необходимость КТ исследования для диагностики стеноза гортани и трахеи.

С целью планирования операционного доступа и определения объёма операции кроме стандартных методов обследования рекомендуется применять реконструкцию повреждения с 3D изображением, узкоспектральное исследование и эндотрахеальное ультразвуковое сканирование гортани и трахеи.

Гортанно-трахеальная реконструкция включает операцию с формированием межтрахеального или гортанно-трахеального анастомоза, моделирование структур гортани и трахеи с использованием ауто и алло трансплантатов, пластику складкового отдела гортани ауто-тканями при двустороннем параличе гортани, формирование ложа под гортанно-трахеальный протез для функциональной реабилитации пациентов с тяжелой соматической патологией.

В послеоперационном периоде при помощи протезирования формируются структуры гортани и шейного отдела трахеи. Гортанно-трахеальный протез меняется по мере необходимости сначала 1раз в 4-5дней, затем через день и затем съемные трахеальные стенты день-ночь. Восстановление дыхания через естественные пути является важным положительным фактором в реабилитации функций гортани (дыхательной, разделительной, голосовой) и больного в целом. Такая тактика позволяет не только ежедневно контролировать процесс заживления в зоне операции, но и в короткие сроки восстановить все функции гортани и трахеи, что благотворно сказывается на состоянии больного.

Состояние имплантов и хрящей гортани и трахеи в послеоперационном периоде оценивают с помощью ультразвукового сканирования.

Комплексный подход к диагностике и лечению больных с гортанно-трахеальными повреждениями позволяет реабилитировать большинство пролеченных больных.

Выводы:

1. В последнее время отмечен рост числа больных с гортанно-трахеальным стенозом, составляющим 7.7% от общего числа оториноларингологических больных.
2. На современном уровне развития медицины основным методом лечения больных с сочетанным стенозом гортани и трахеи является функциональная реконструктивная хирургия.
3. Современные методы исследования позволяют определить наличие, размер, структуру, расположение и взаимоотношение анатомических образований в зоне гортани и трахеи, определить оптимальную тактику лечения больных, объективно оценить эффективность проводимого лечения.
4. Сочетание хирургических методов лечения с адекватным ведением больного в послеоперационном периоде, применением современных, физиологичных гортанно-трахеальных протезов позволяет реабилитировать 69% больных.

СПИСОК ЛИТЕРАТУРЫ

1 Ермаков В.Н,, Функциональная диагностика хронических стенозов гортани //Автореф. к.м.н.. - М.: 2003.
2 Ремакль Марк. Хирургия гортани и трахеи. - БИНОМ,2014. – 368 с.
3 Оториноларингология. Руководство. В 2 томах. В. И. Бабияк, М. И. Говорун, Я. А. Накатис. - Питер, 2009. - 864 с.
4 Лопухин ЮМ. Топографическая анатомия и оперативная хирургия // М.: ГЕТАР-МЕД., 2001. – С. 45- 48.
5 Солдатский ЮЛ, Онуфриева О.Г. Возрастные к этиологические аспекты приобретенного гортанно трахеального рубцового стеноза у детей // Вестн.оторннолар. – 2002. - №2. – С. 24-27.
6 Goldenberg D , GoJz A., Nearer A,, Joachims H.Z, The cbanding indications for tracheostomy // Thc Youmal of Laryngology, 2002. - Лг 3 l(4). – P. 211-215.
7 Kumar M.et al., Percutaneus tracheostomy should be the method of choise // The Journal of Laryngology and Otology, 2002. - №116. -P. 1025-1027.
8 Primary Care Otolaryngology. Third Edition American Academy of Otolaryngology. - Head and Neck Surgery, 2011. – 134 с.
9 Otorhinolaryngology, Head and Neck Surgery.Anniko, M., Bernal-Sprekelsen, M., Bonkowsky, V., Bradley, P. // Iurato, S.Edited by Salvatore Iurato and Wolfgang Arnold, 2010. - 721 с.

Е.А. КИРАСИРОВА, Ж.Т. МУКАНОВА, Ф.Н. ХУРШИДОВ

ӘР ТҮРЛІ ЭТИОЛОГИЯДАҒЫ КӨМЕЙ ЖӘНЕ КЕҢІРДЕК ТАРЫЛУЫ БАР НАУҚАСТАРДЫҢ ДИАГНОСТИКАСЫ МЕН ХИРУРГИЯЛЫҚ ЕМІНІҢ ЗАМАНАУИ ӘДІСТЕРІ

Түйін: Трахея - көмей тарылуы бар науқастарды емдеу заманауи отоларингология күрделі проблема болып табылады және бірқатар мамандықтар әсер етеді: оториноларингология, эндокринология, реаниматология, төтенше хирургия. Бұл көмейдің тарылуына сүйемелдеуімен аурудың өткір кезеңі, пациенттің өмірі мен шұғыл шараларды қажет, және бұл патологиясы бар созылмалы фаза науқастарды мамандандырылған жоғары технологиялы хирургиялық көмекке мұқтаж тікелей қауіп болып табылады. Осы науқастарды оңалту үшін жағдай бірқатар талап етеді: оқытылған медициналық қызметкерлердің болуын, техникалық қолдау қалпына келтіру хирургиясы барлық кезеңдері, науқастардың қорытындылары мүмкіндігі.

Түйінді сөздер: тыртықталынған көмей және кеңірдек тарылуы, көмей КТсы, көмей және кеңірдек қалпына келтіру.

E.A. KIRASIROVA, ZH.T. MUKANOVA, F.N. KHURSHIDOV

MODERN METHODS OF DIAGNOSIS AND SURGICAL TREATMENT OF PATIENTS WITH STENOSIS OF THE LARYNX AND TRACHEA OF DIFFERENT ETIOLOGY

Resume: Treatment of patients with laryngotracheal stenosis is a serious problem in modern otolaryngology and touches on a number specialties: otolaryngology, endocrinology, critical care, emergency surgery. This is due to the fact that in the acute stage of the disease, accompanied by stenosis of the larynx, are a direct threat to the life of the patient and require urgent action, and in the chronic phase patients with this pathology in need of specialized high-tech surgical care. For the rehabilitation of these patients requires fulfillment of certain conditions: the presence of trained medical personnel, technical support all stages of reconstructive surgery, the possibility of follow-up of patients.

Keywords: cicatricial stenosis of the larynx, laryngeal CT, laryngotracheal reconstruction.